

CONGRESSO NAZIONALE SIFE

Rigenerazione ossea con tecniche di fissazione interna ed esterna.
Prevenzione e trattamento delle infezioni ossee in traumatologia

Presidente del Congresso
Dott. Alexander Kirienko
Istituto Clinico Humanitas - Rozzano

SIFE
SOCIETÀ ITALIANA
FISSAZIONE ESTERNA

2023
27-28 Ottobre
MILANO

TRATTAMENTO DELLE FRATTURE E MEDICINA RIGENERATIVA:RAZIONALI E CASE REPORT

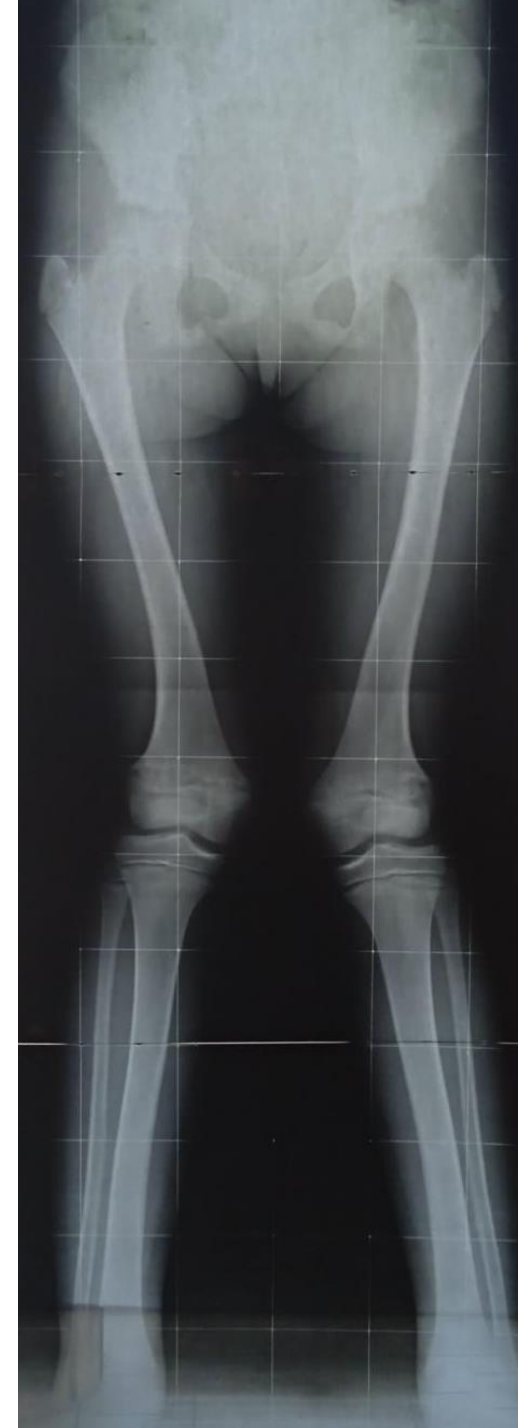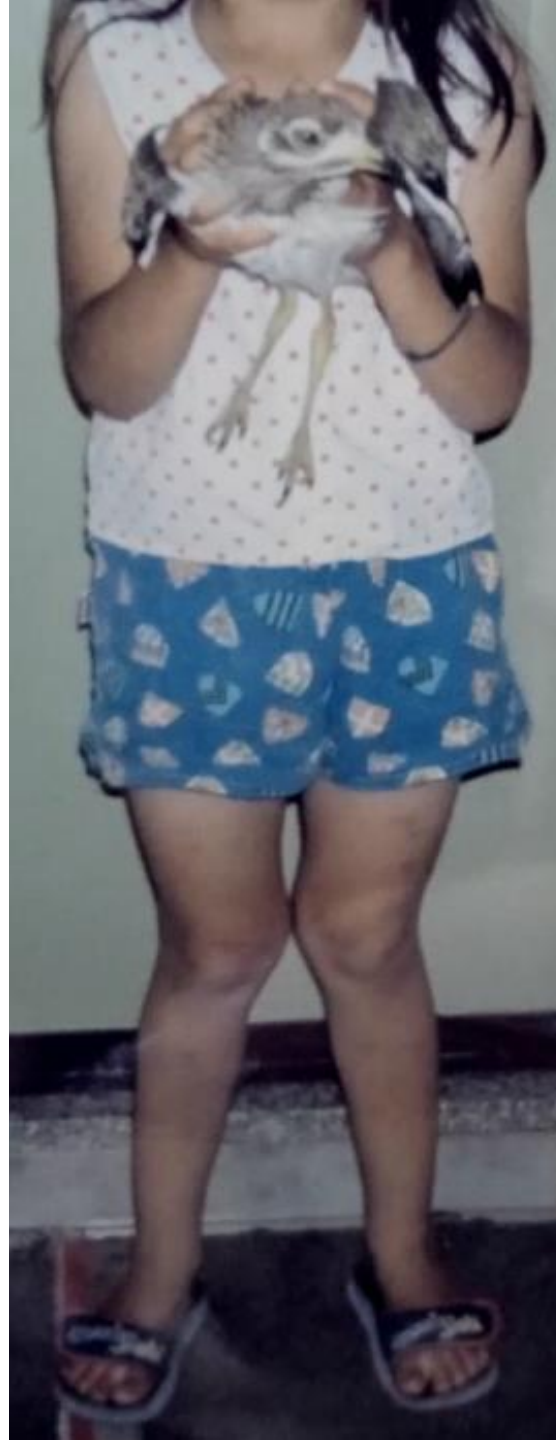Fracture treatment and regenerative medicine: rational and case reports

E. Malagoli, A. Kirienko, F. Vandenbulcke

Istituto Clinico Humanitas. Traumatologia - Sezione Fissazione Circolare

1° caso M.F.M

- *F*
- 1987 (36 anni)
- Valgo congenito AAll bilaterale



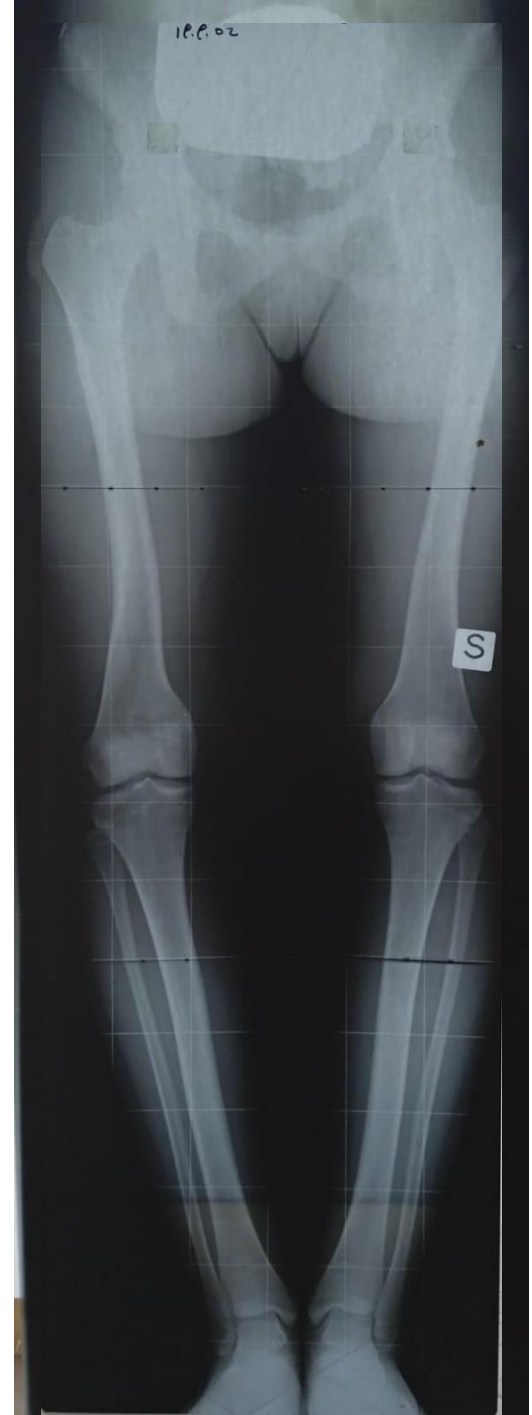1997 (10 anni)

*Emiepifisiodesi mediale femore distale
con cambre*

1998 (11 anni)

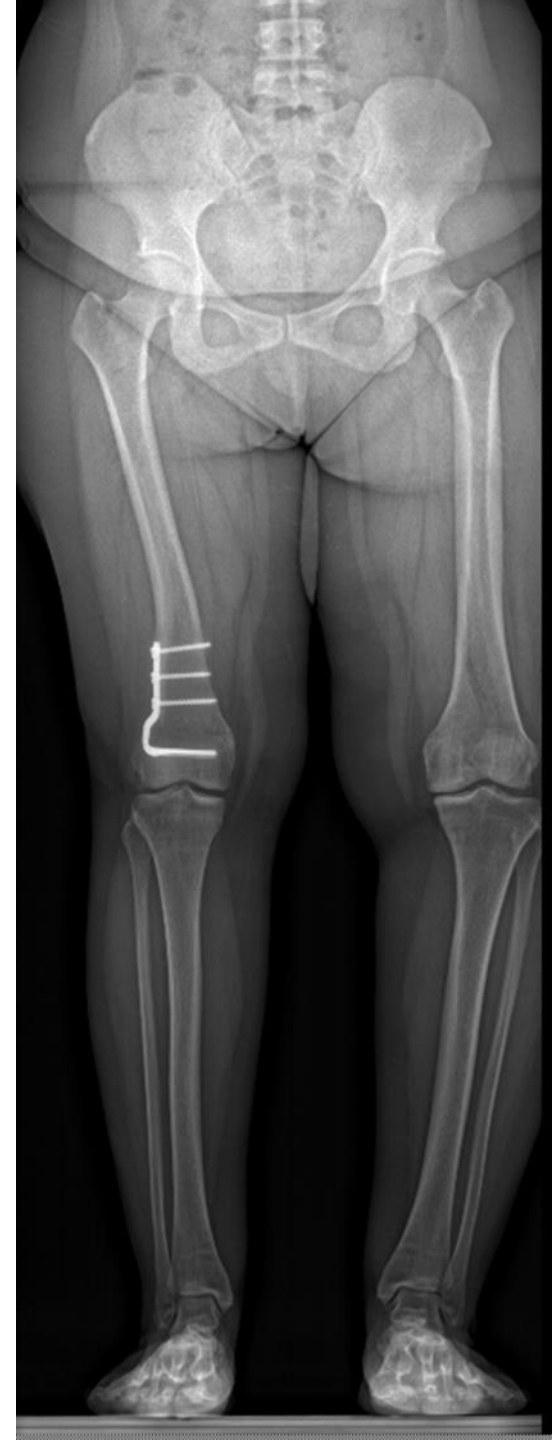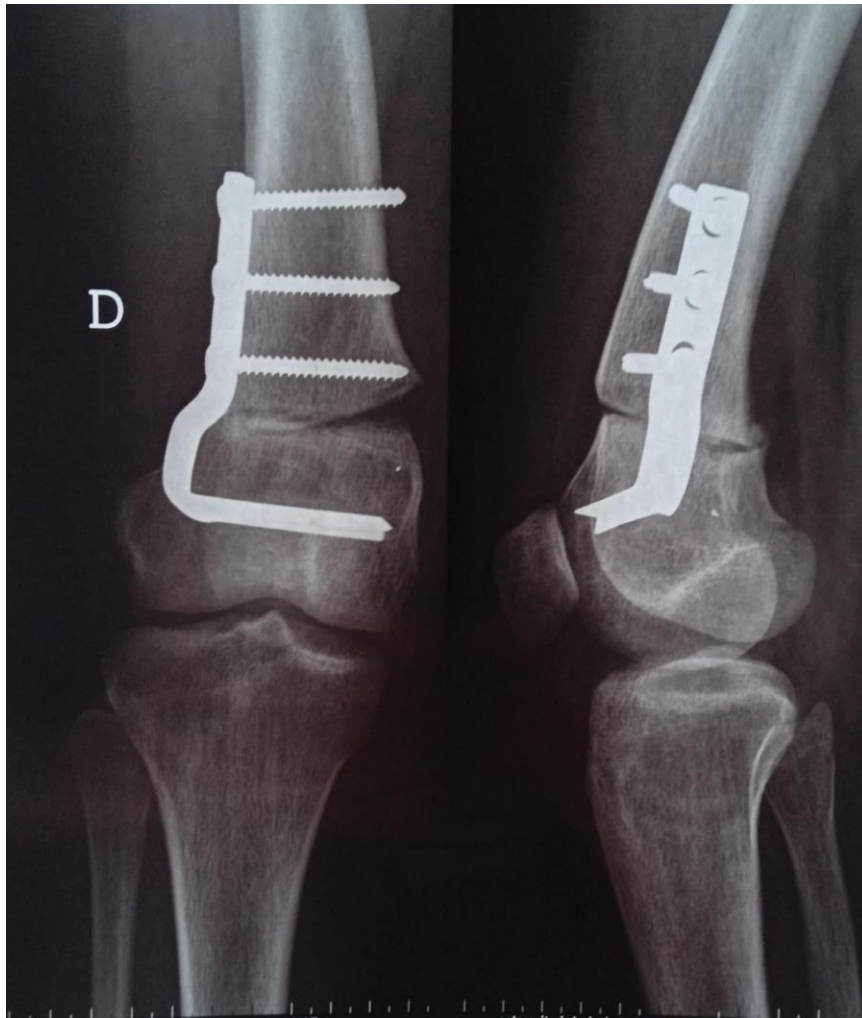
*Mobilizzazione dei mds
Rimozione*

Residua deformita' in varo



2003 (16 anni)

Osteotomia di sottrazione
Osteosintesi con lama placca



Negli anni successivi gonalgia persistente a sinistra...

2022 (35 anni)

Prima visita

meniscopatia mediale

in artroscopia shaving condrale ginocchio sinistro

Secondo visita

ciclo di infiltrazioni con visco supplementazione

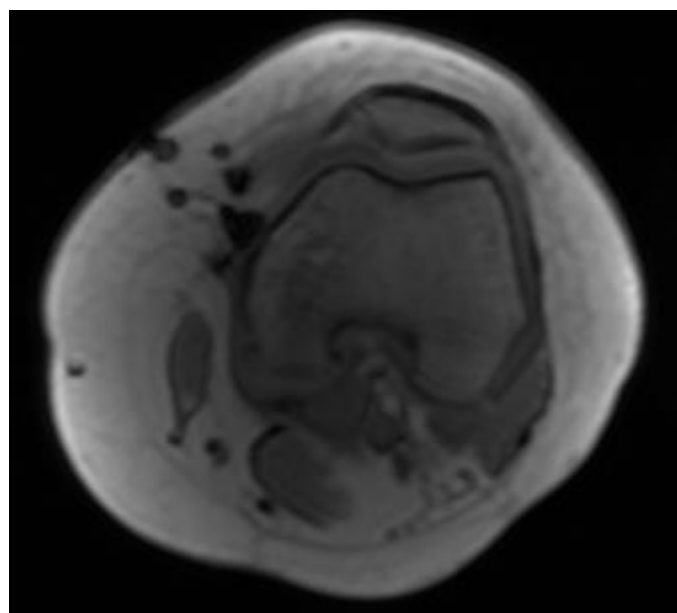
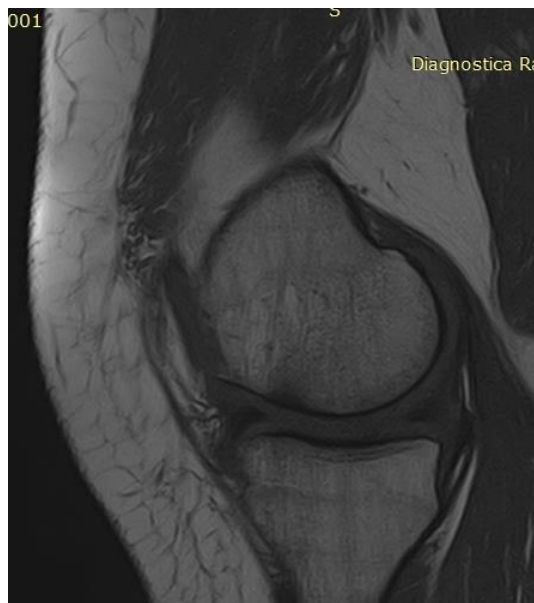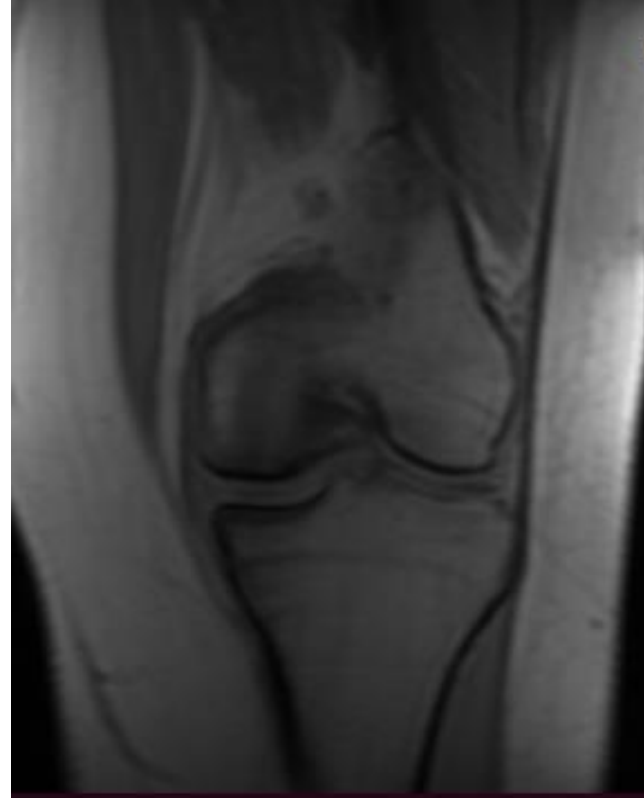
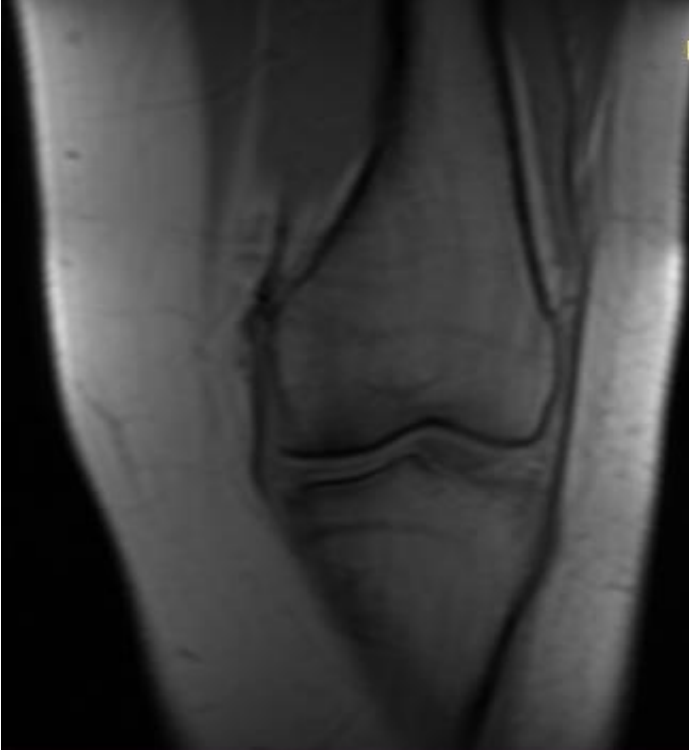
gonalgia persiste

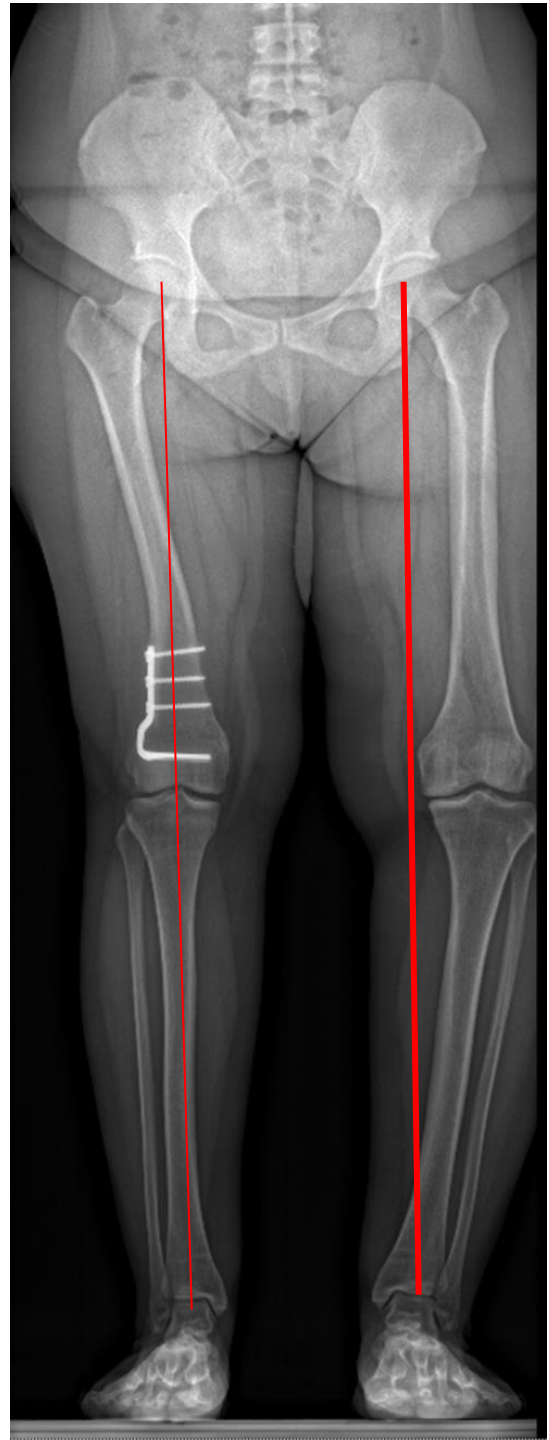
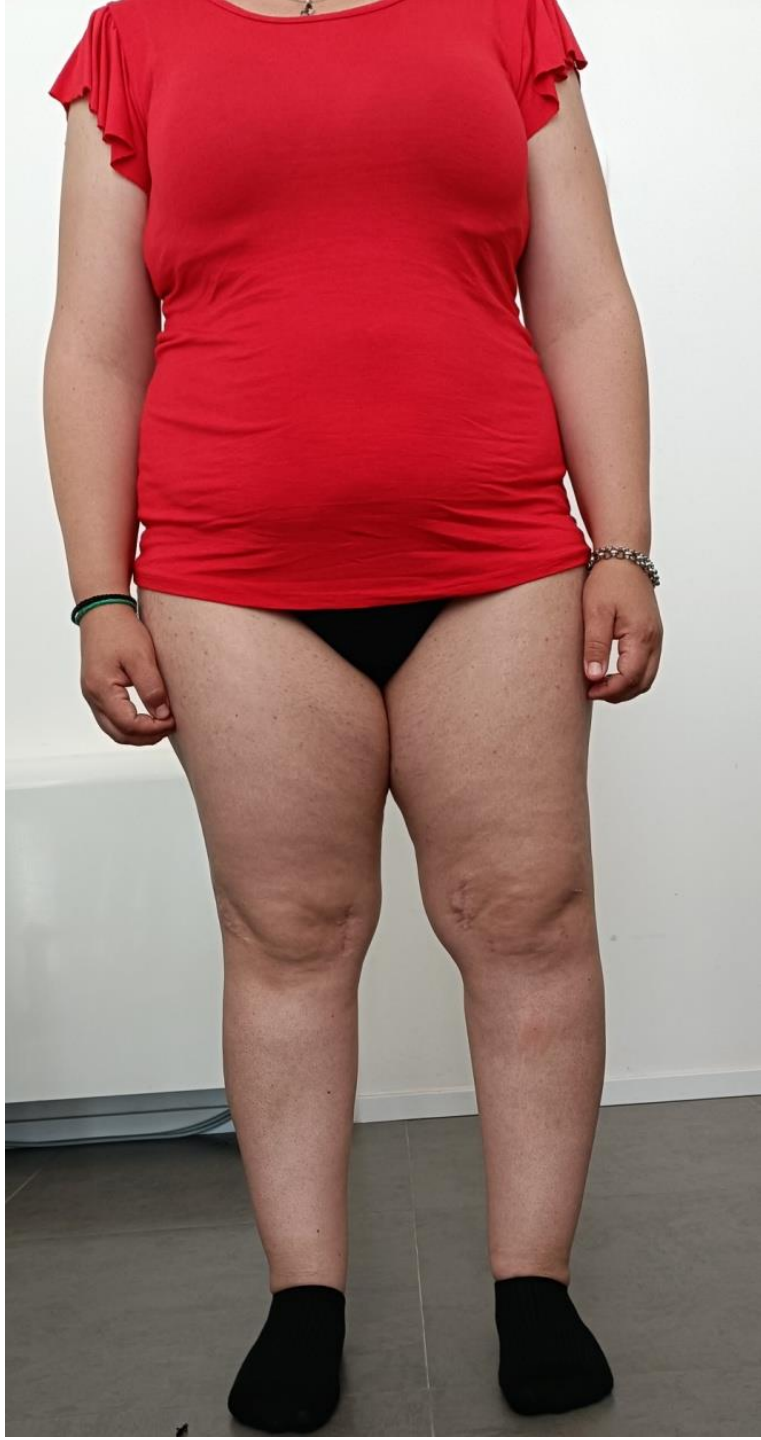Terza visita

FANS

magnetoterapia

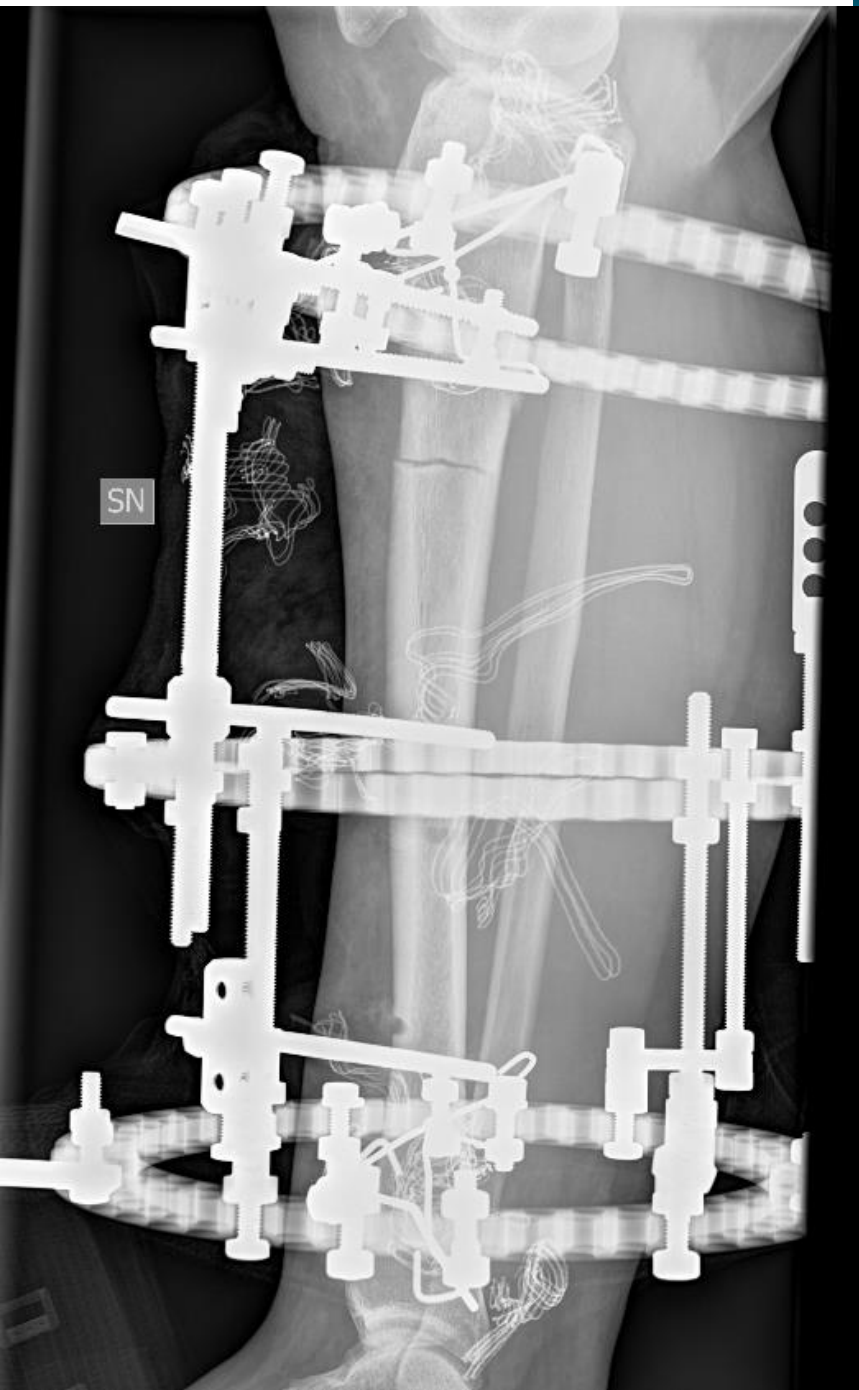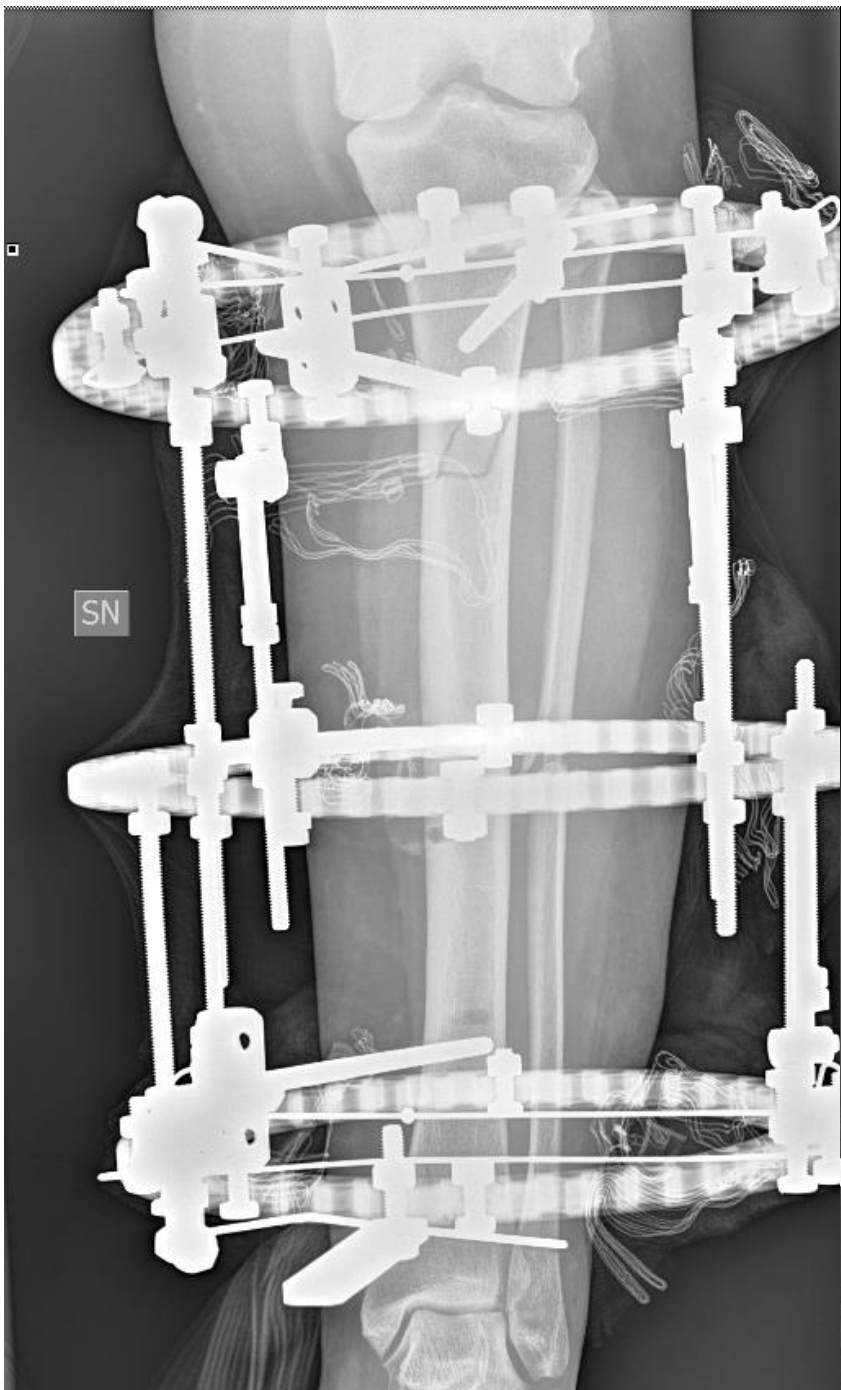in futuro protesi di ginocchio

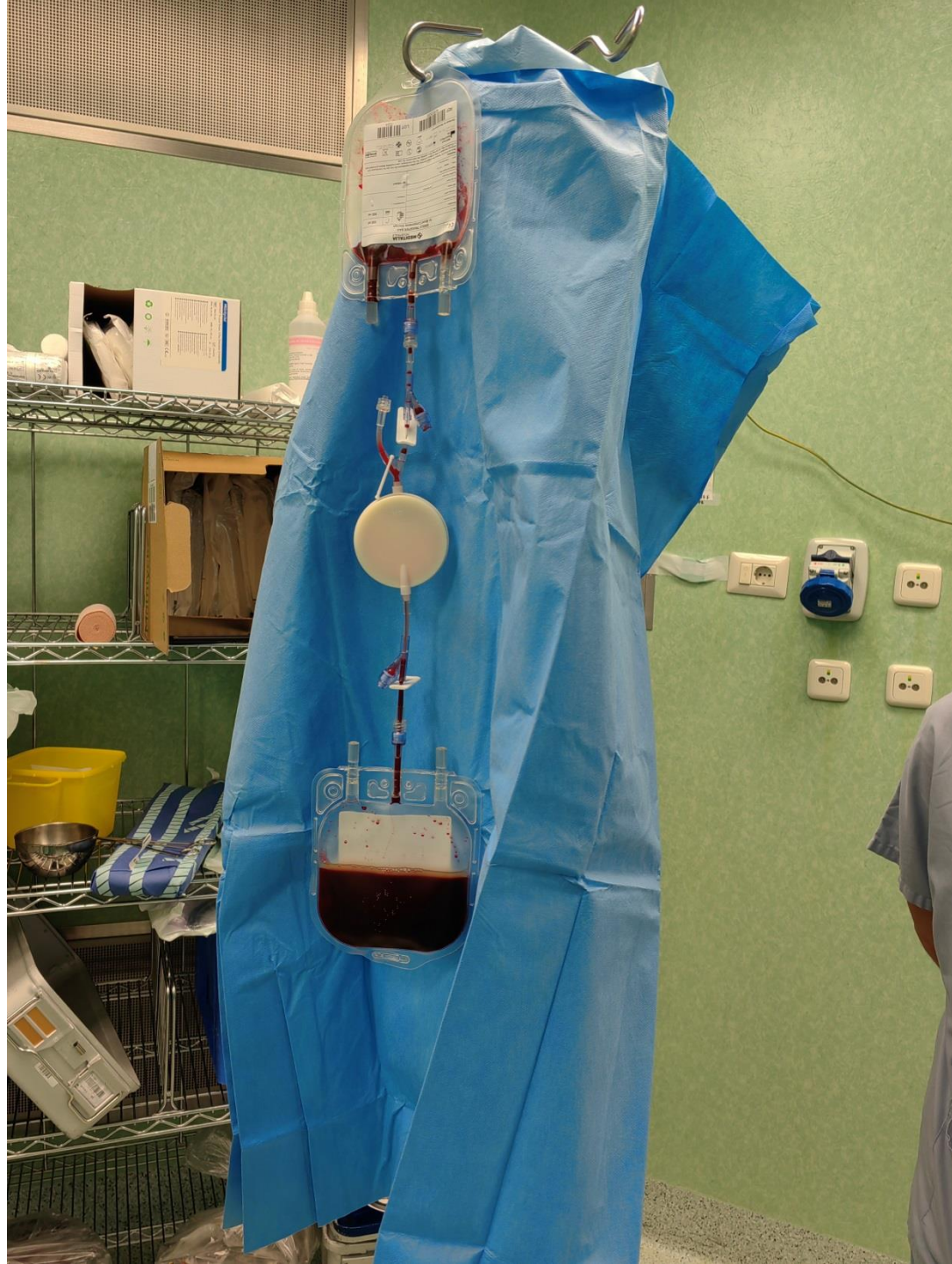

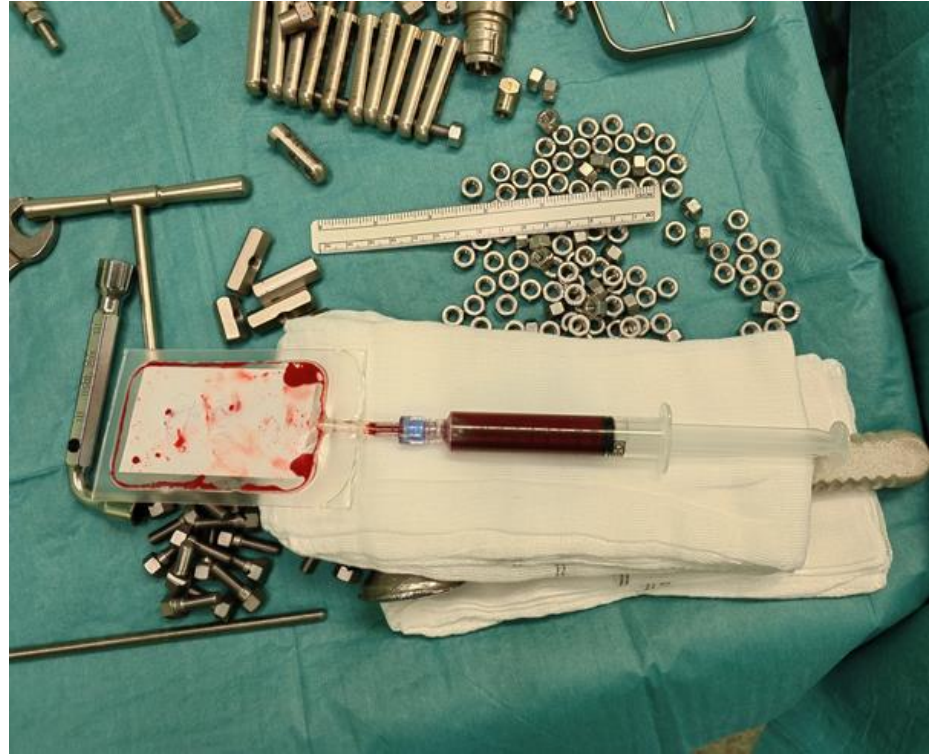
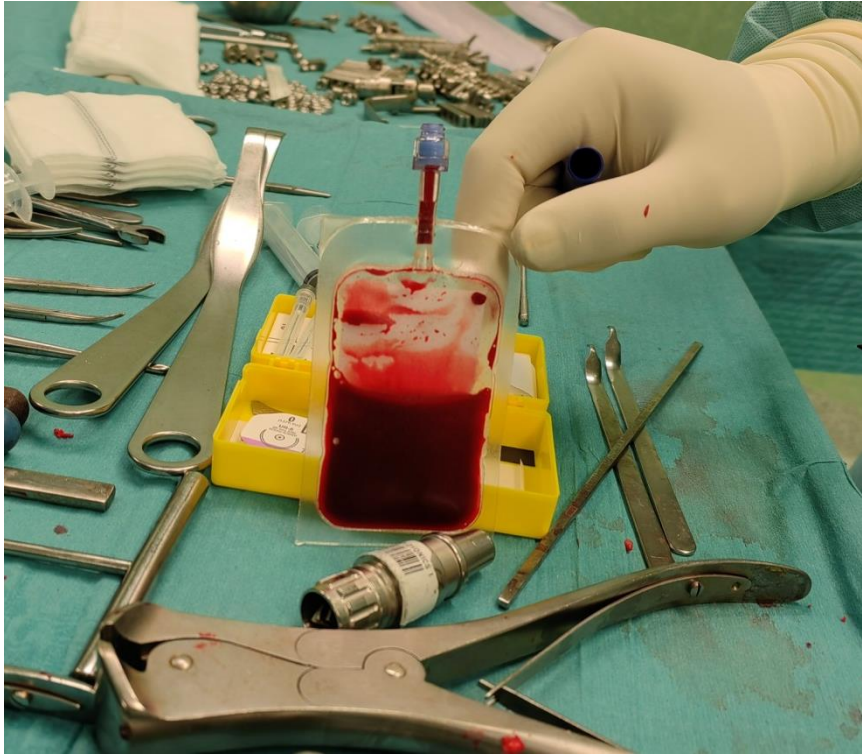


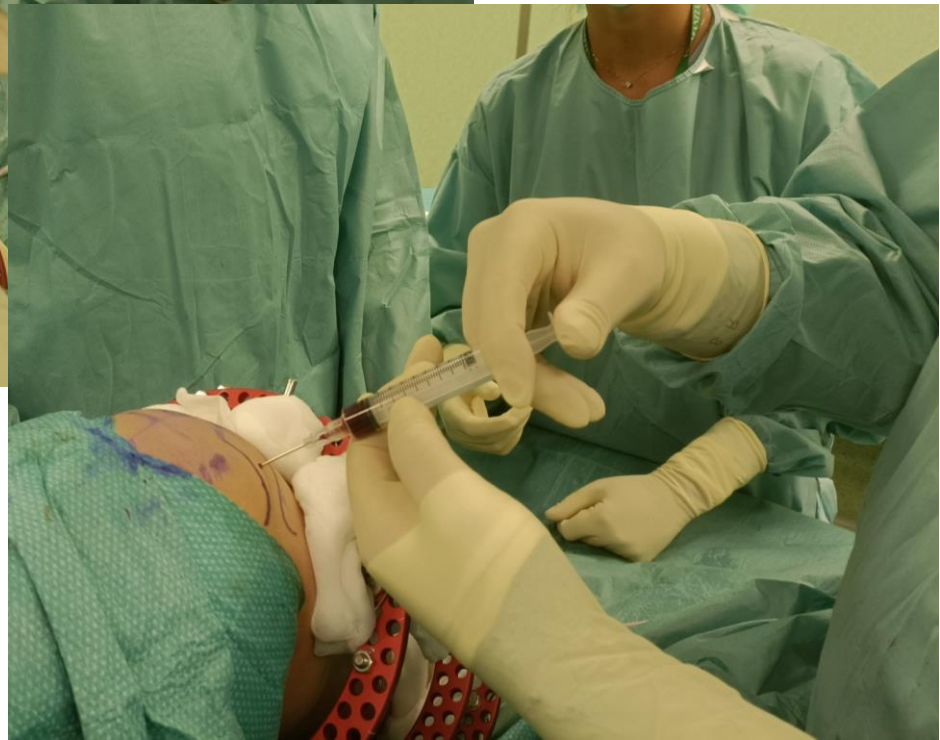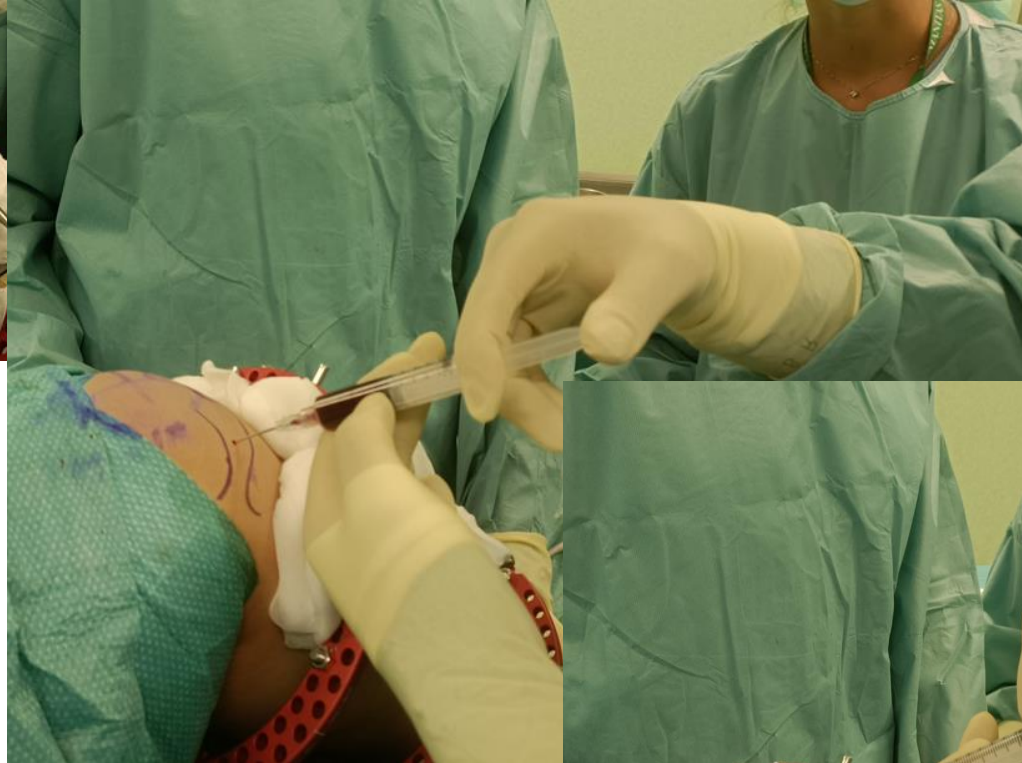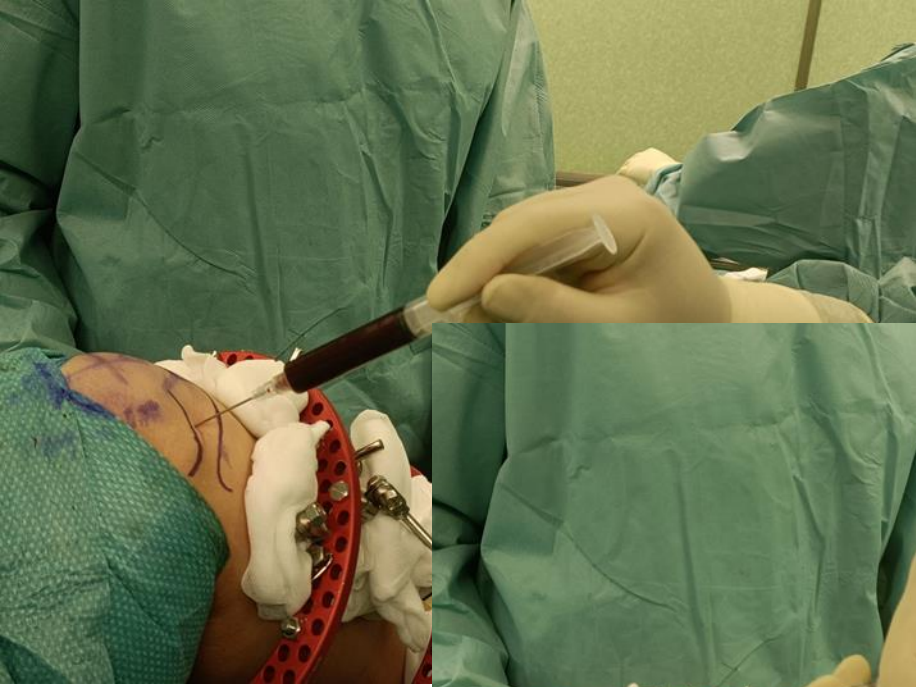Programma di trattamento

- Osteotomia di tibia e perone
- Correzione progressiva con apparato
- *Infiltrazione di cellule mononucleate autologhe*



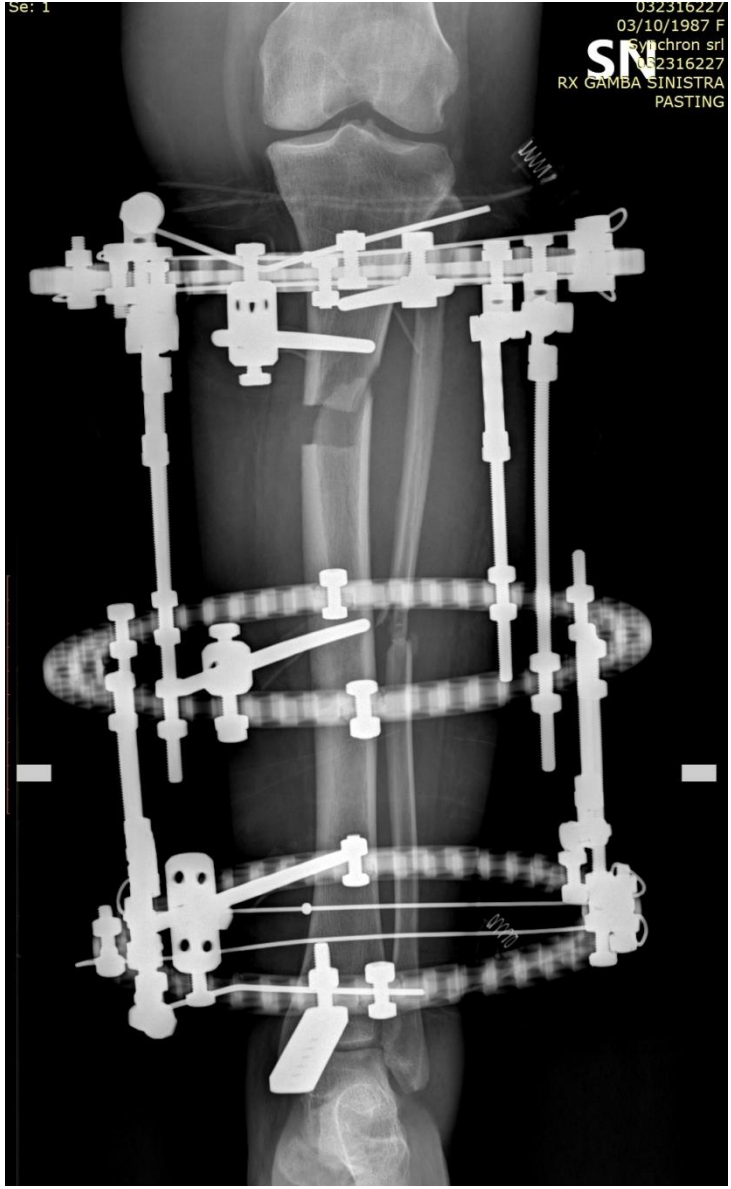




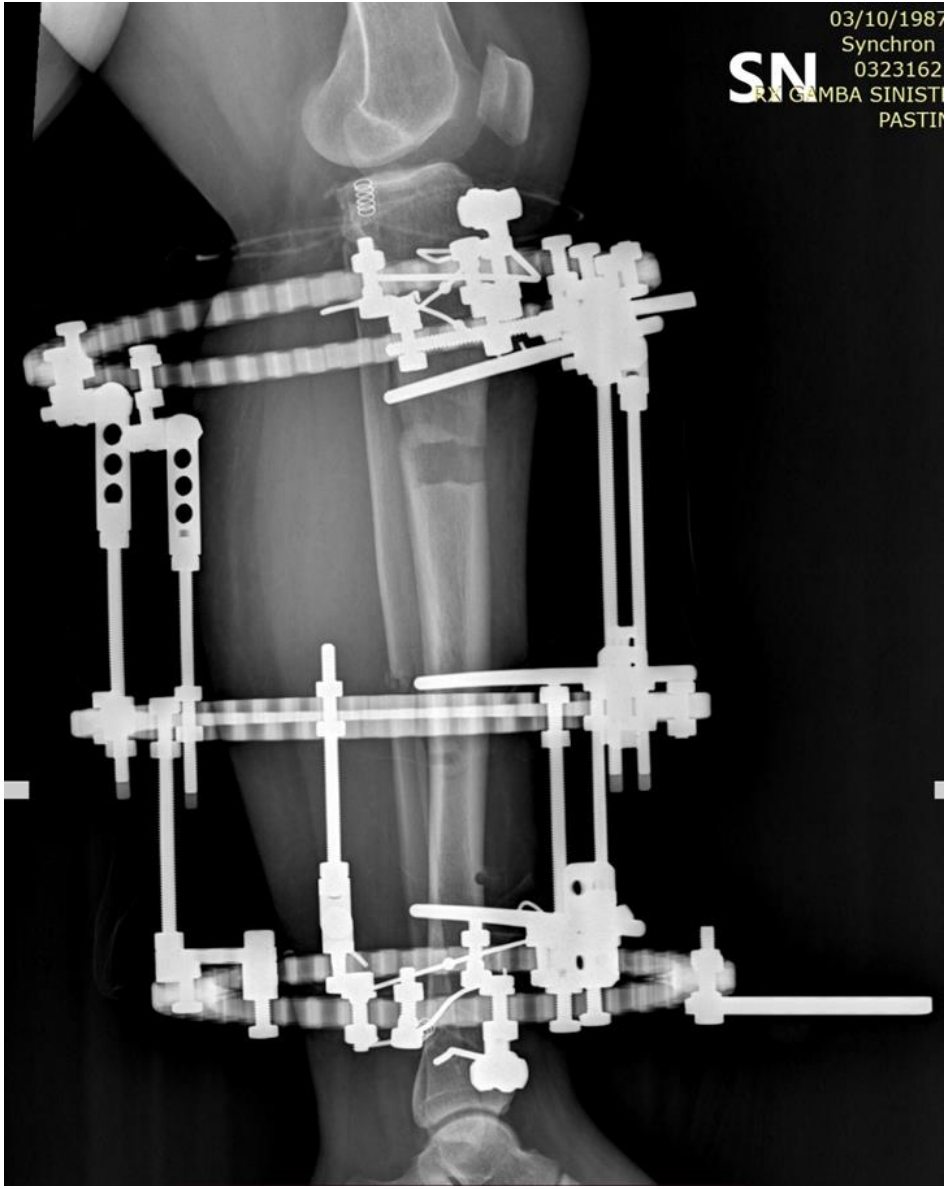


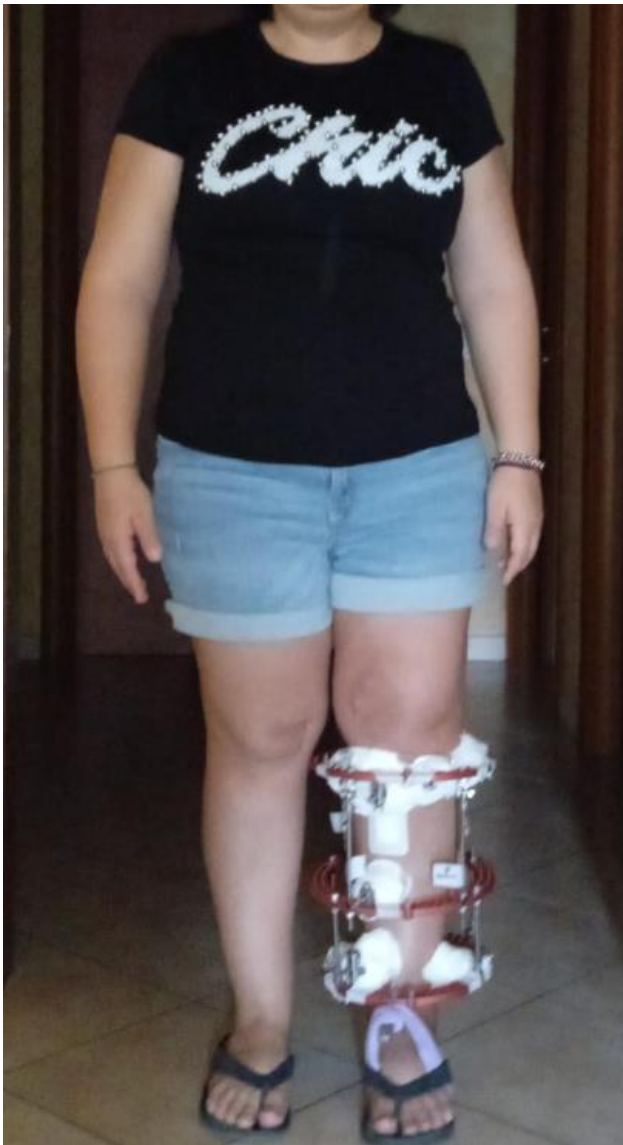Se: 1

032316227
03/10/1987 F
Synchron srl
032316227
SN
RX GAMBA SINISTRA
PASTING



03/10/1987
Synchron
0323162
RX GAMBA SINISTRA
PASTING
SN





WhatsApp Video 2023-10-24 at 17.40.45.mp4

2° caso R.V.

- *M*
- *1967 (54 anni)*
- *Pseudoartrosi omero distale a sinistra*
- *Grande fumatore (3 pacchetti/die)*

2015 trauma in moto
frattura omero distale esposta a sinistra
mezzi di sintesi interni

rinnovo sintesi

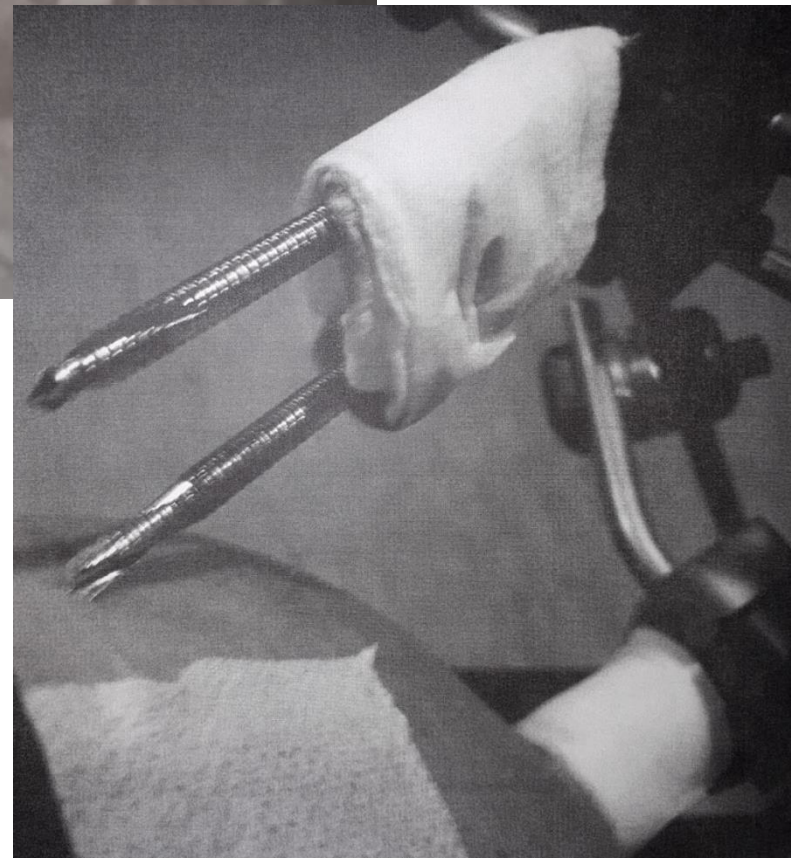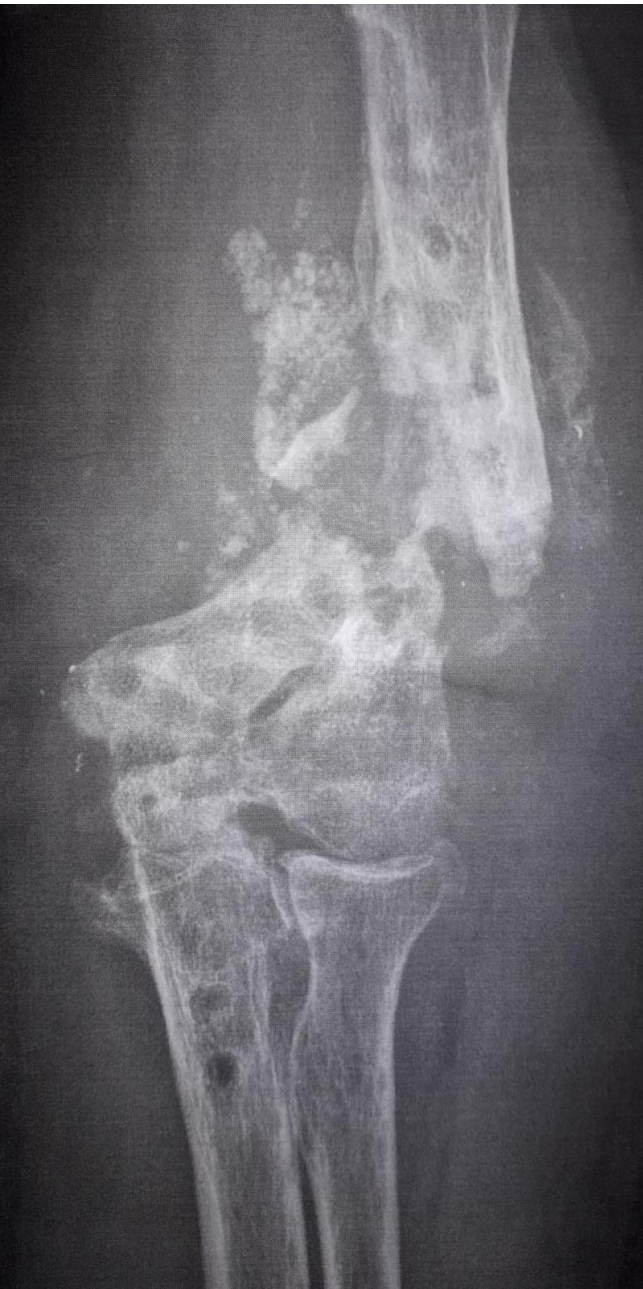pseudoartrosi settica
bonifica con cemento AB

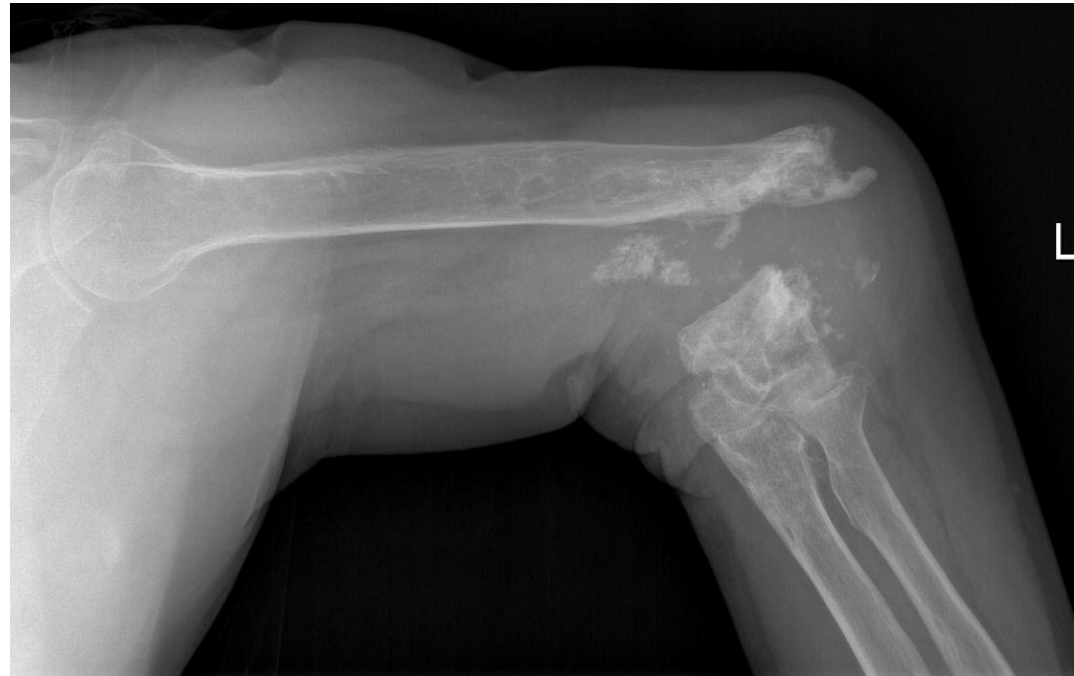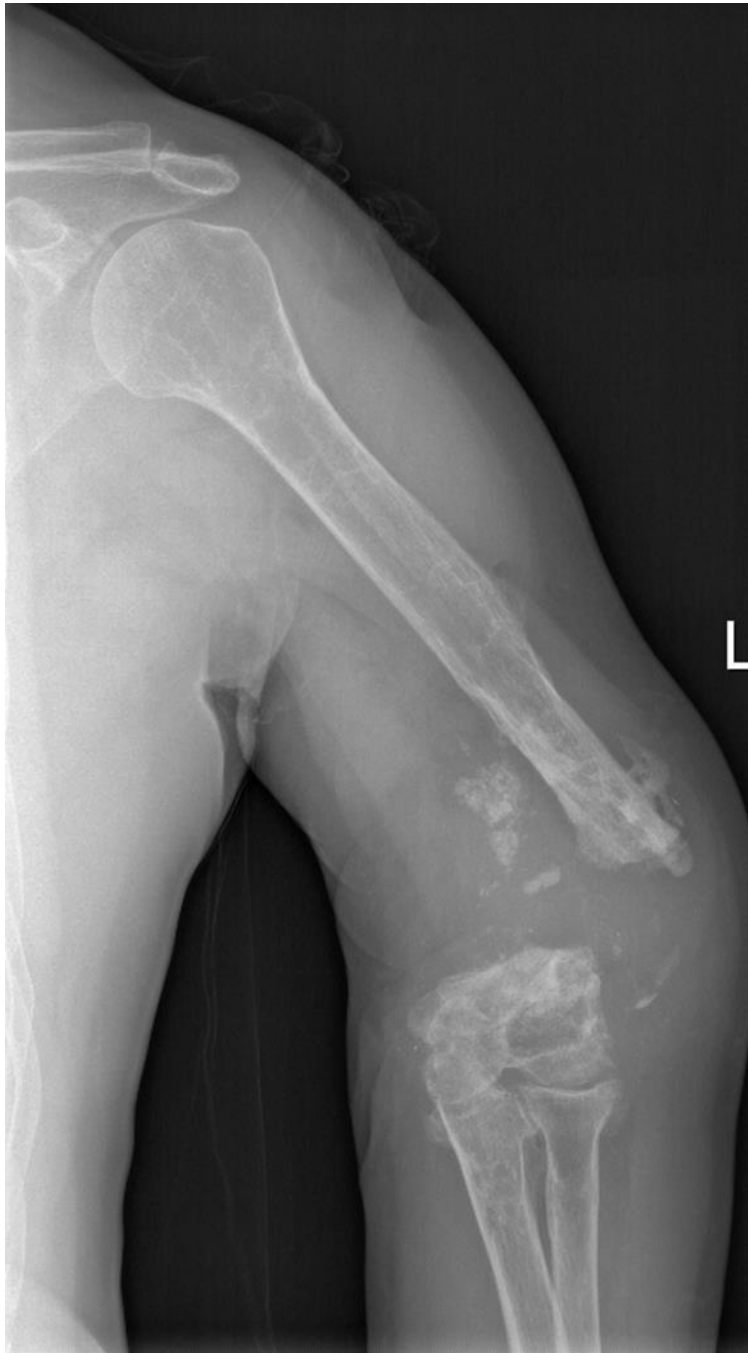nuova sintesi con mezzi di sintesi interni
ABG da cresta iliaca omolaterale
rimossi mezzi di sintesi

applicato fissatore circolare (2 anni)
varie revisioni e bonifiche
ABG da cresta iliaca controlaterale
Rimosso fissatore

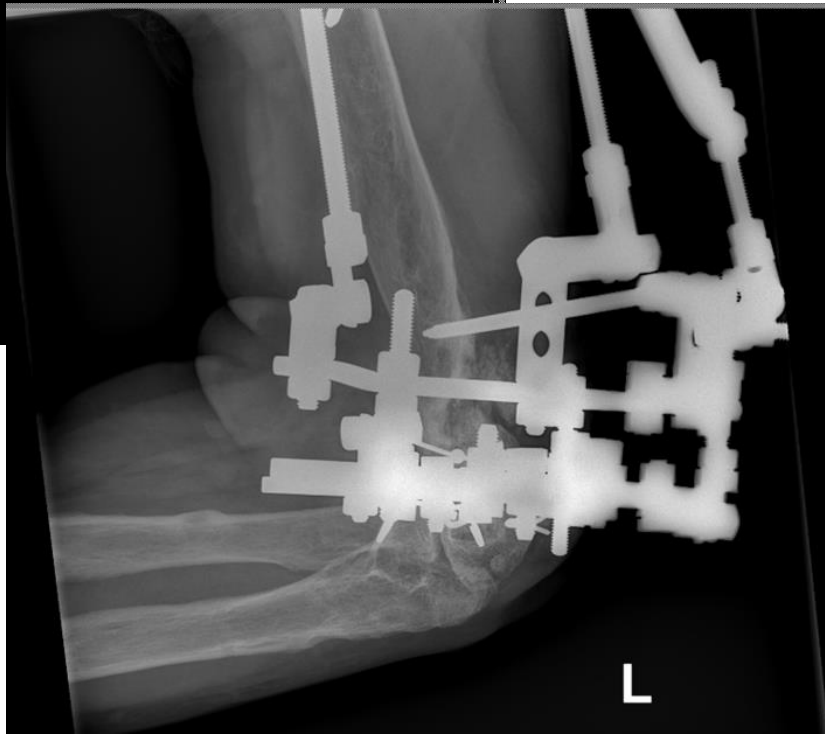
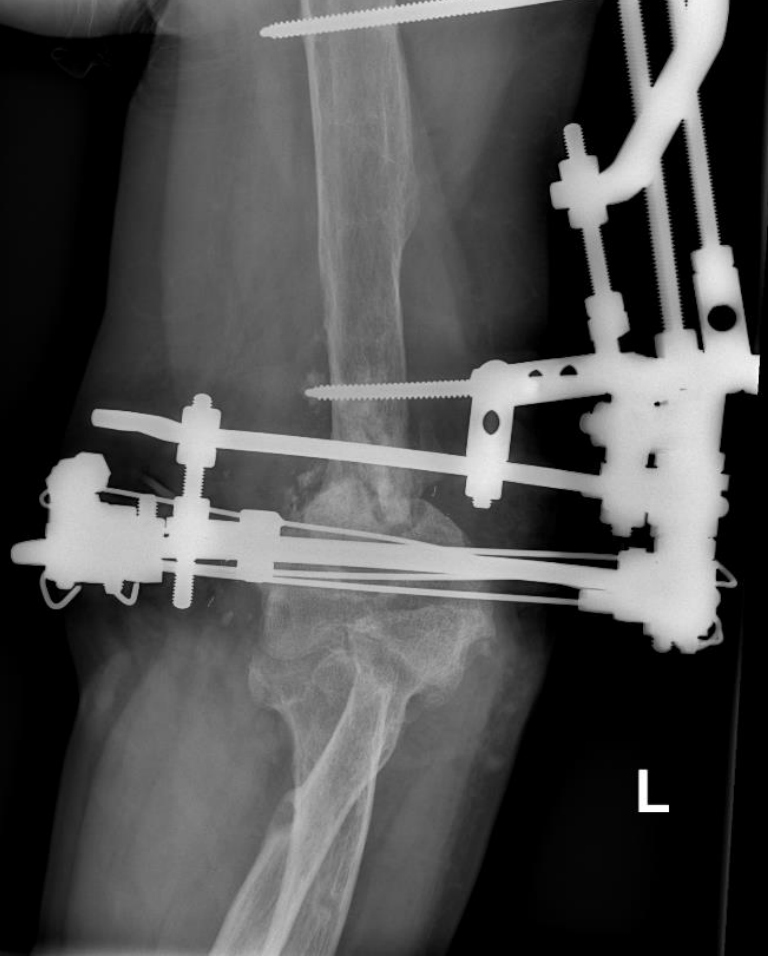
2020 persistenza di pseudoartrosi settica
allograft e nuovo fissatore

mobilizzato e autorimosso



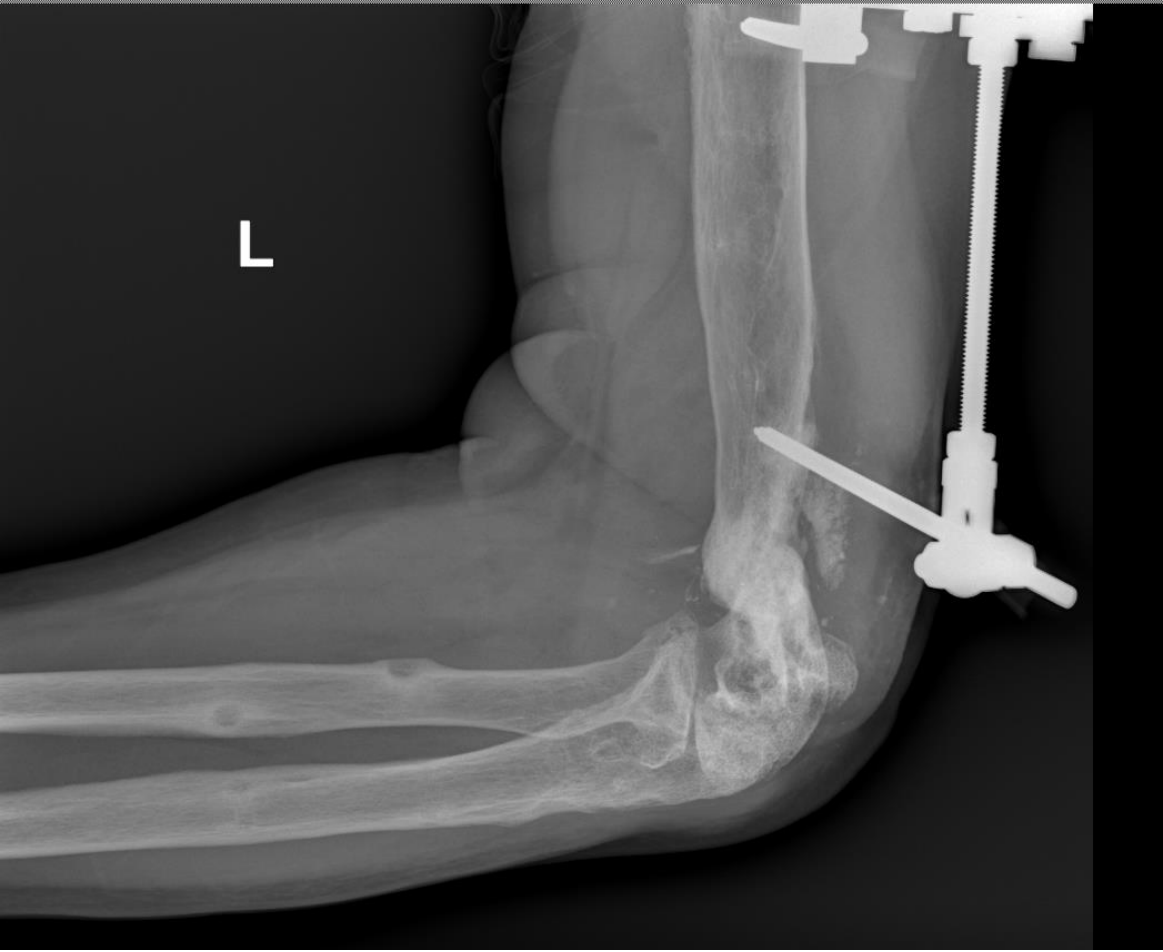
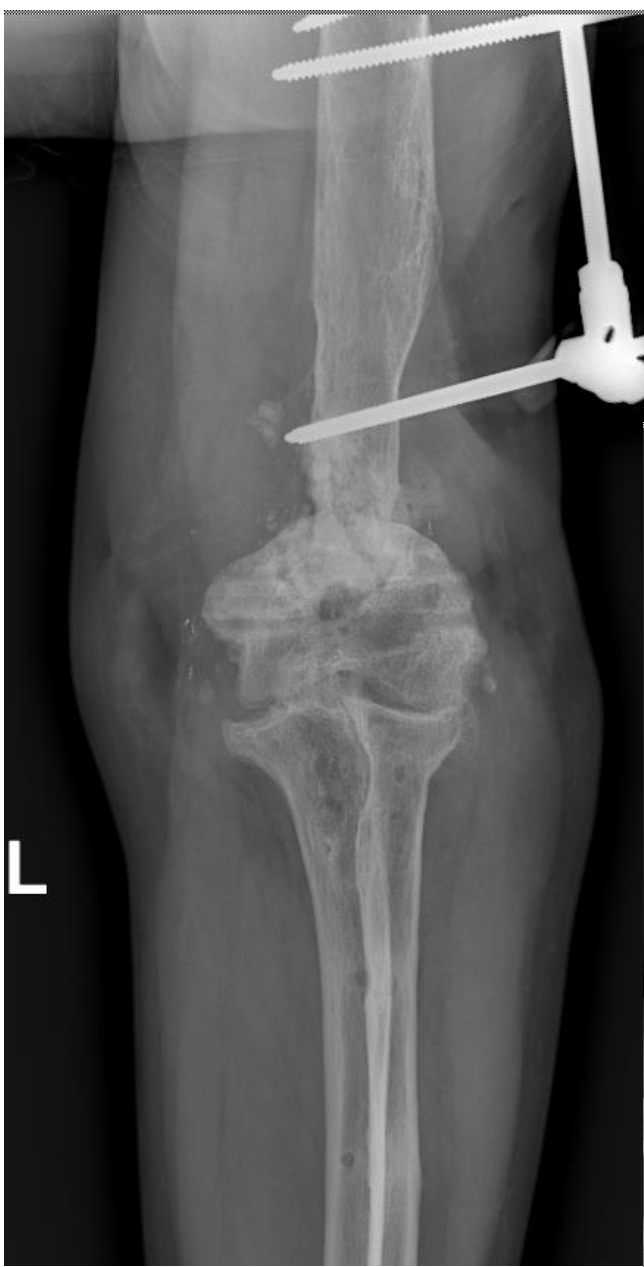

RX GOMITO SX
StyDA: 16/06/2022
11:31:23
CRISR

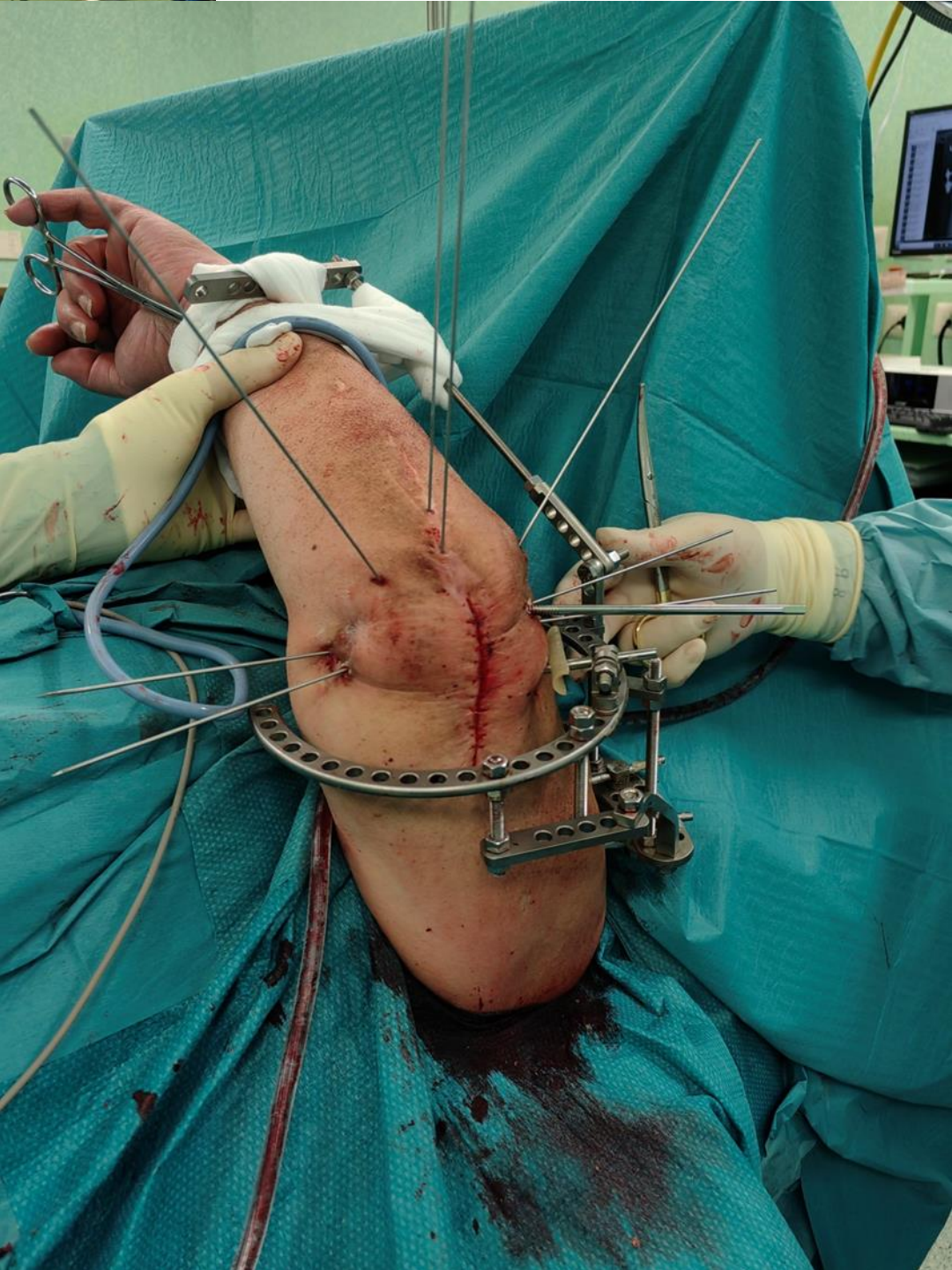
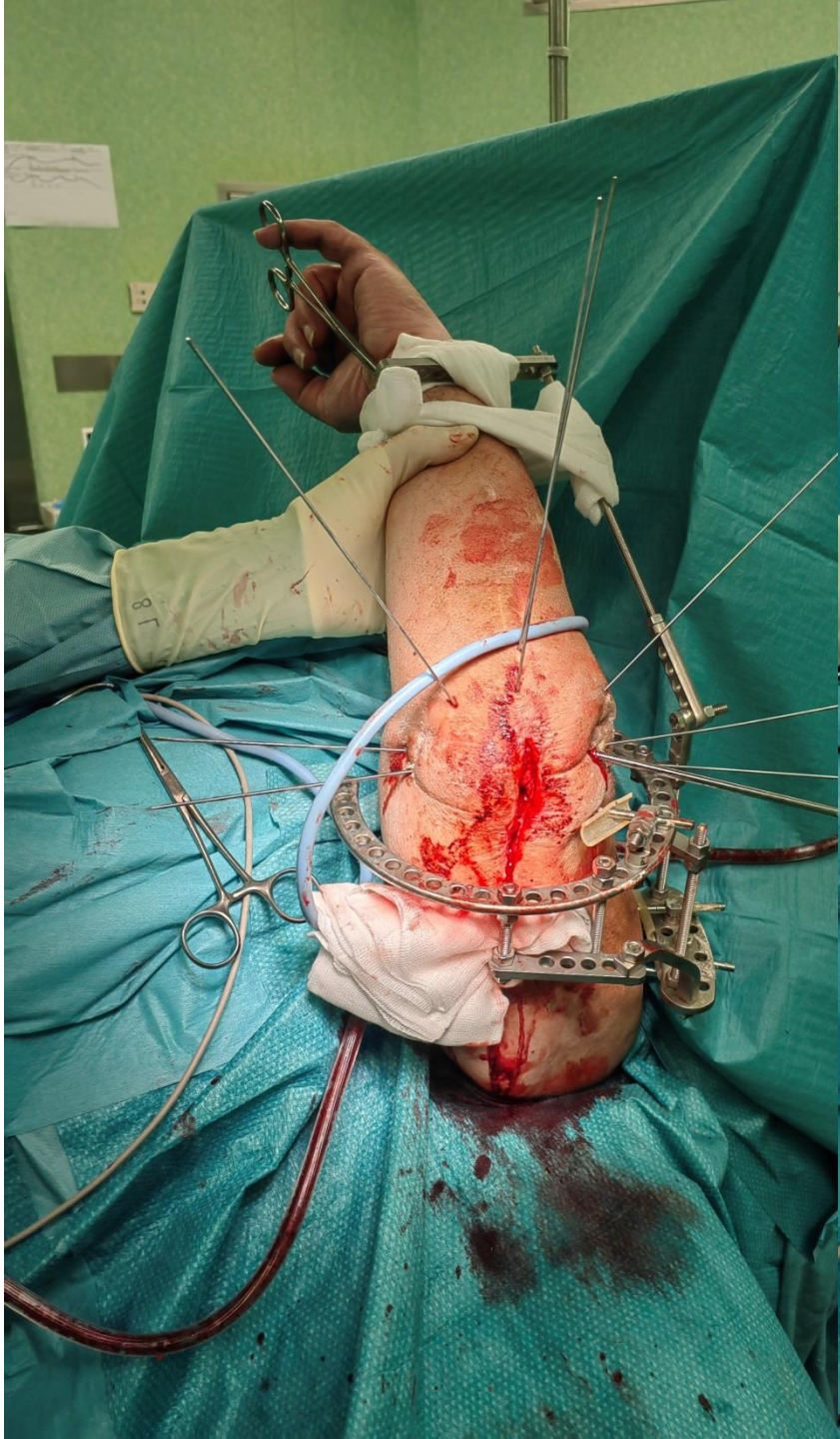
HUMANITAS R

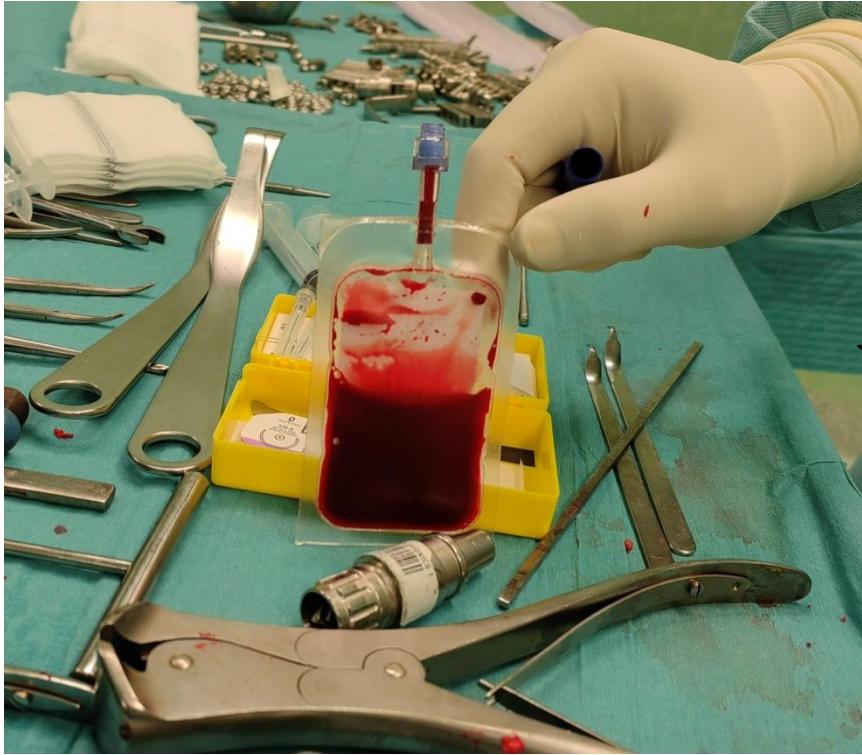
HUMANITAS RESEARCH HOSPITAL
RX GOMITO SX
StyDA: 22/09/2022
09:36:32
CR/RSR

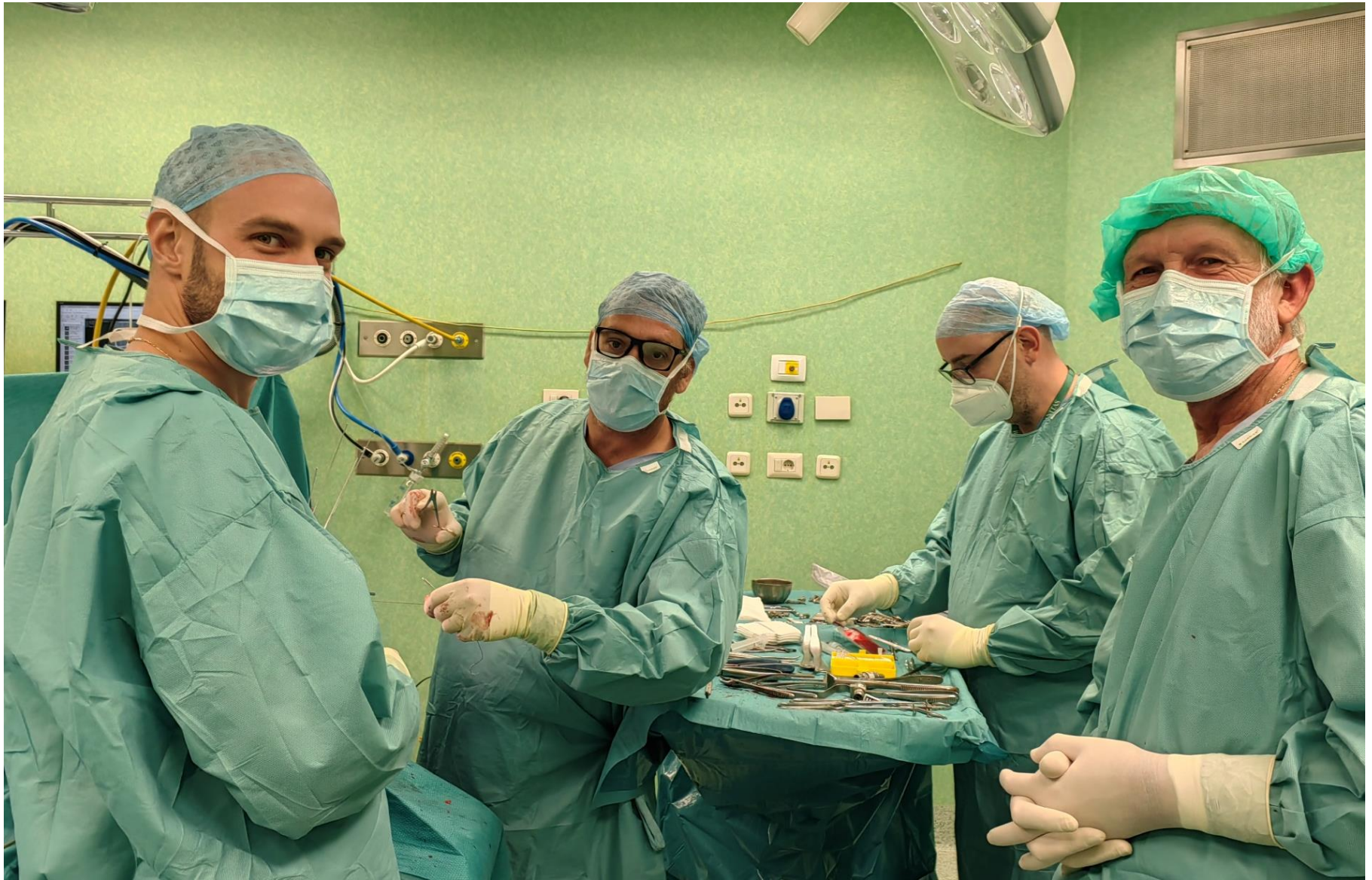

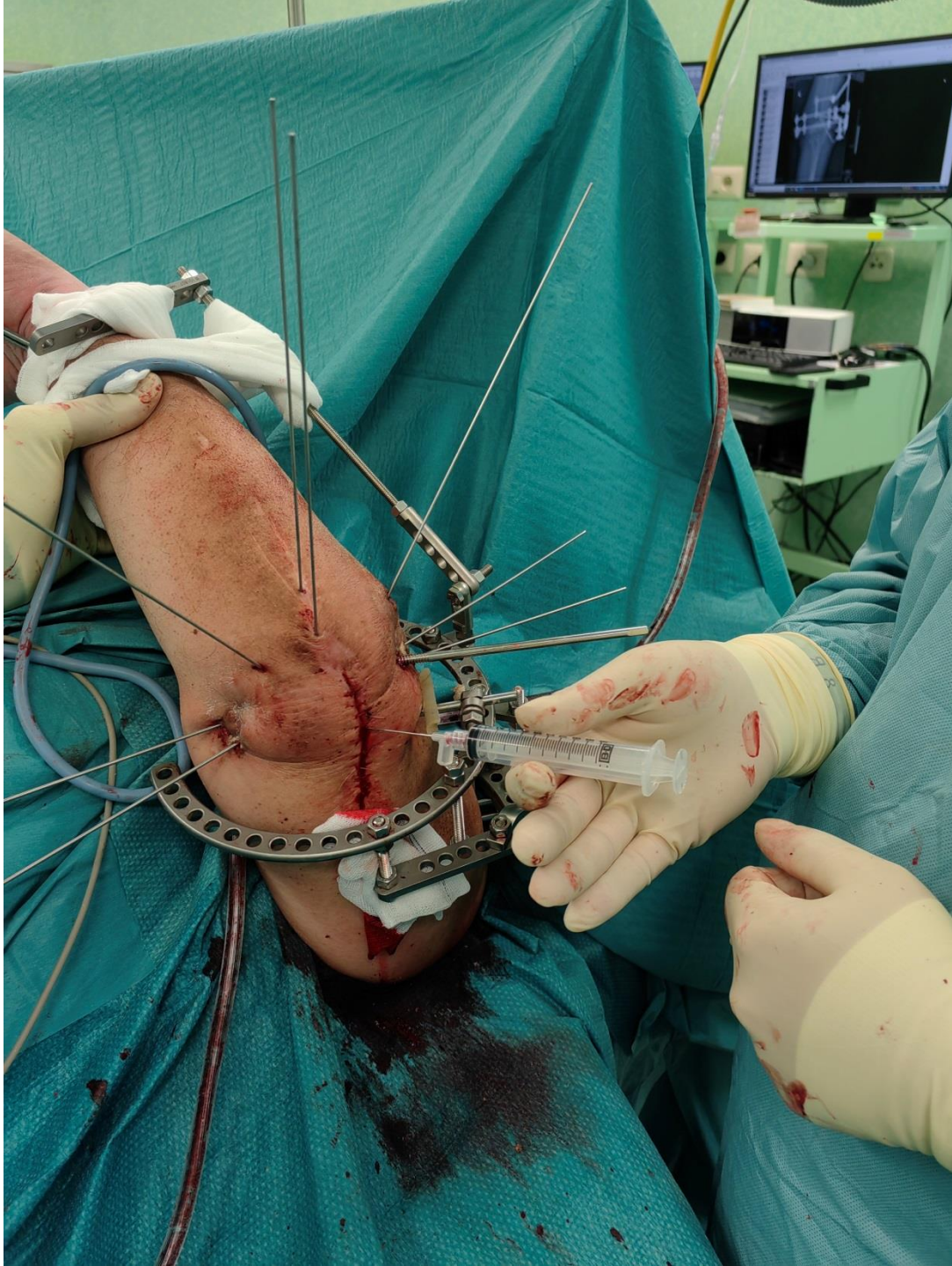- *Programma di trattamento*
 - Revisione open del focolaio di pseudoartrosi
 - *Infiltrazione di cellule mononucleate autologhe*











HUMANITAS
RX BRACCIO SX
StyDA: 11/10/2023
19:24:50
CR

