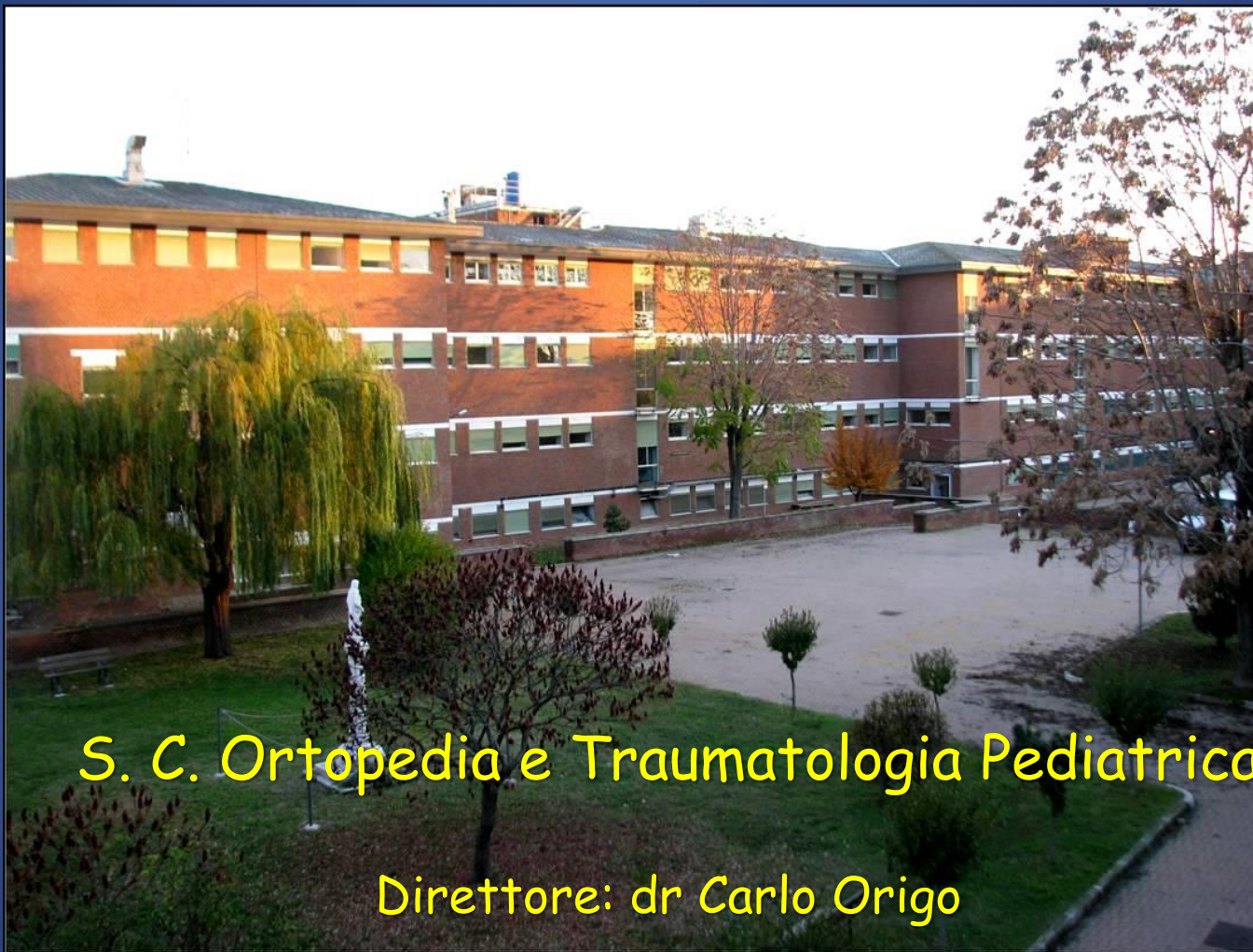

# Ospedale Infantile "Cesare Arrigo" di Alessandria

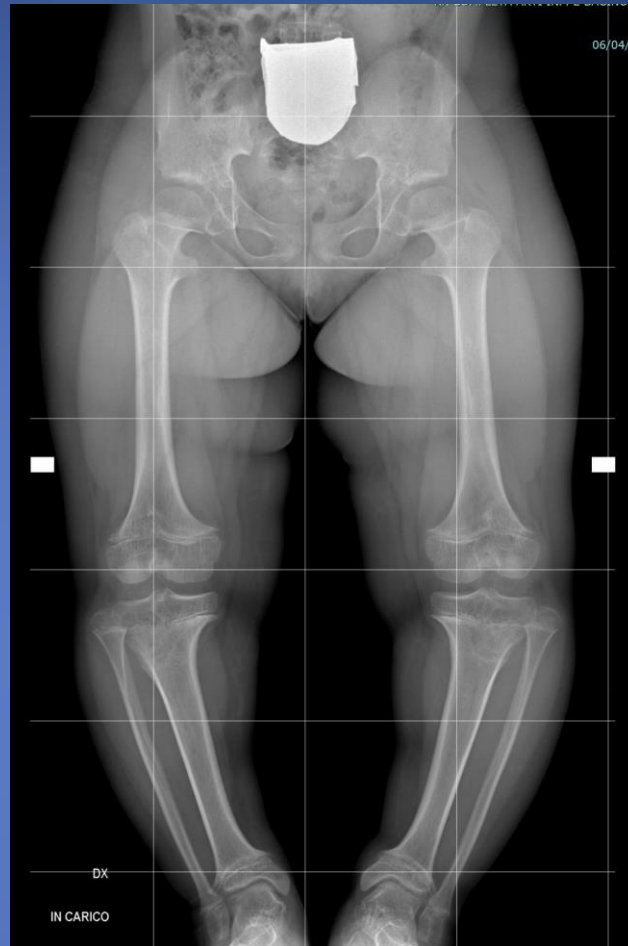
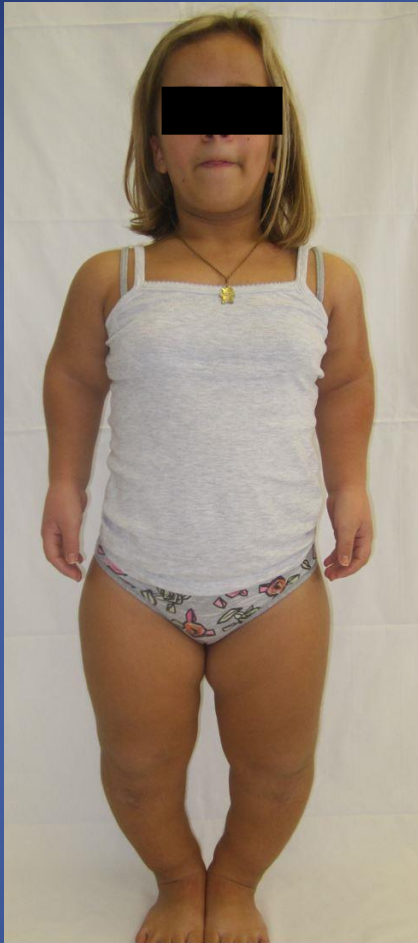
S. C. Ortopedia e Traumatologia Pediatrica

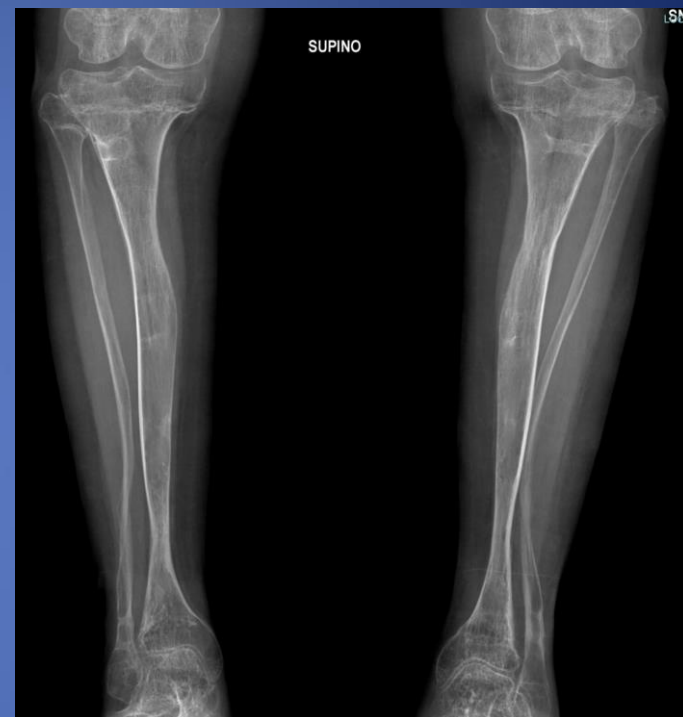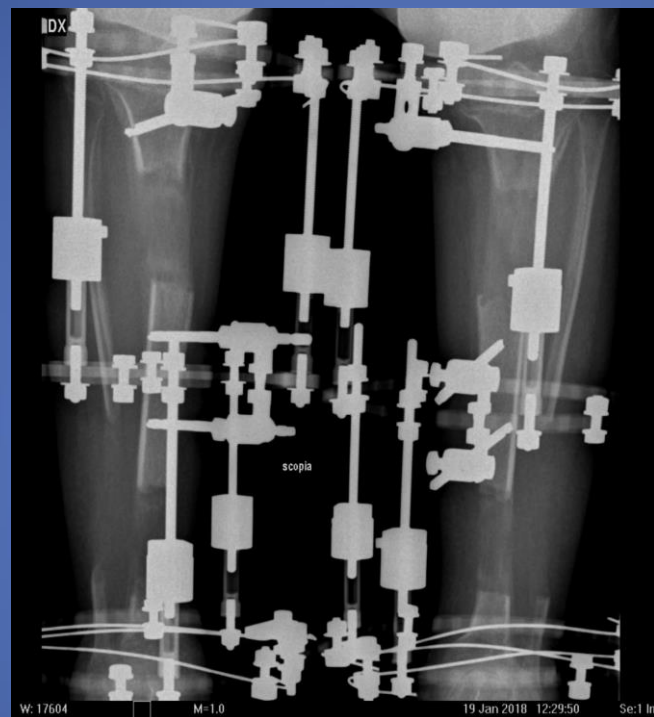
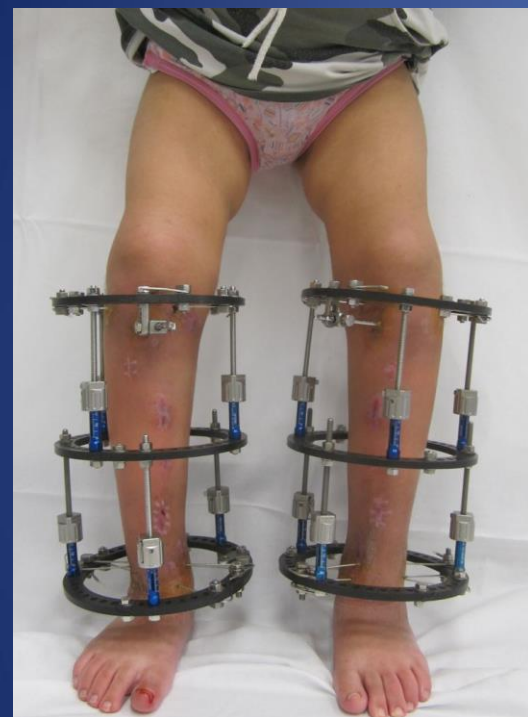Direttore: dr Carlo Origo

# Lesione iatrogena complessa del nervo radiale in corso di allungamento dell'omero in acondroplasia

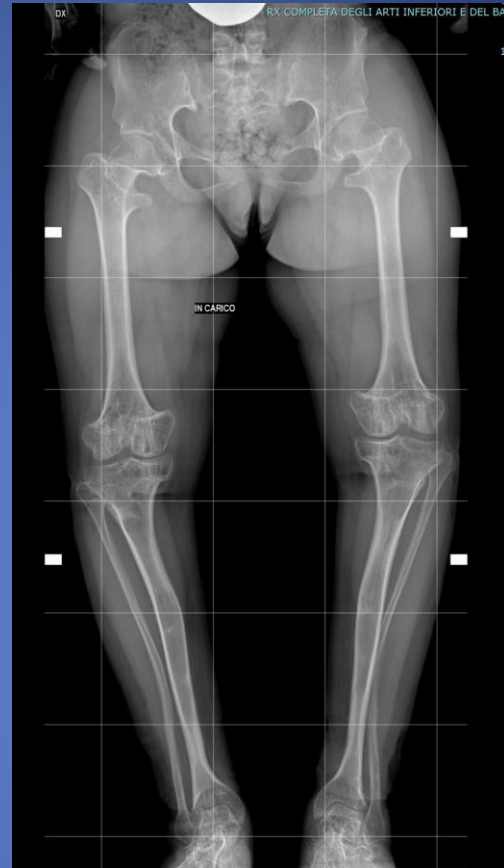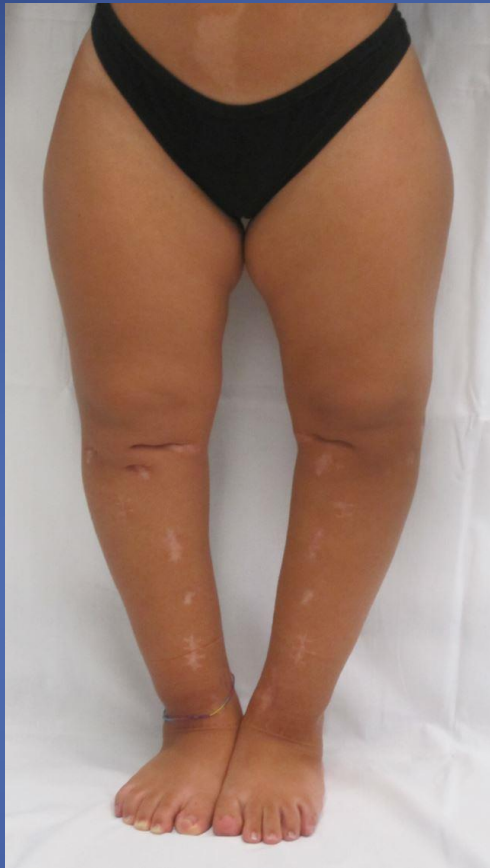Daniele Sini, Chiara Arrigoni, Nunzio Catena,  
Cristina Lazzotti, Carlo Origo



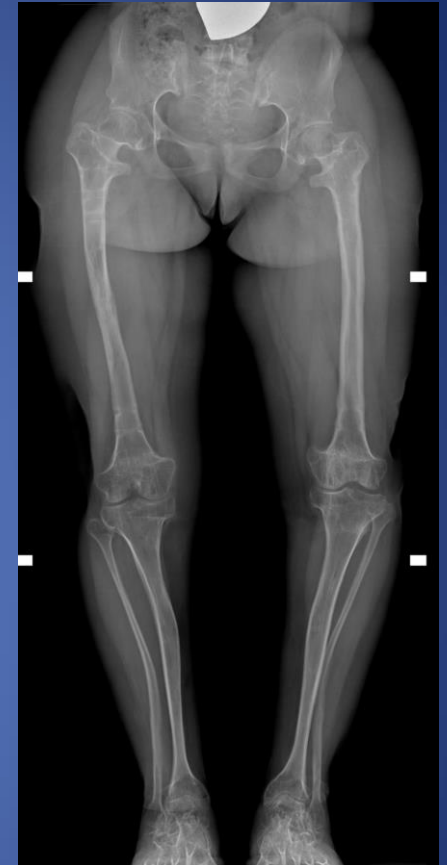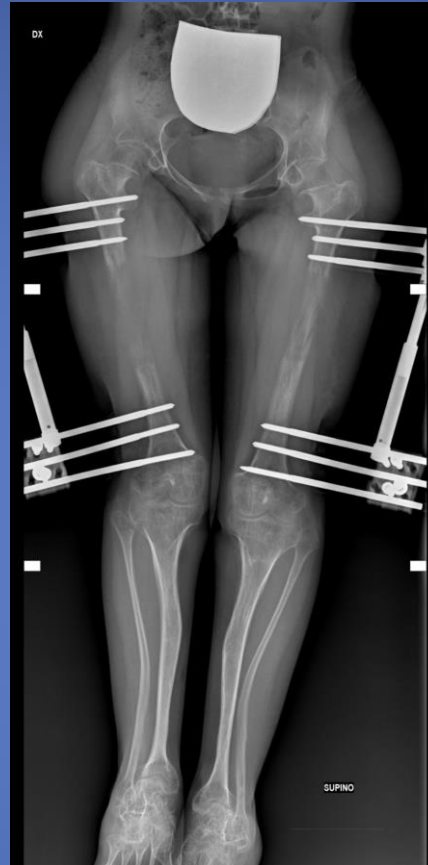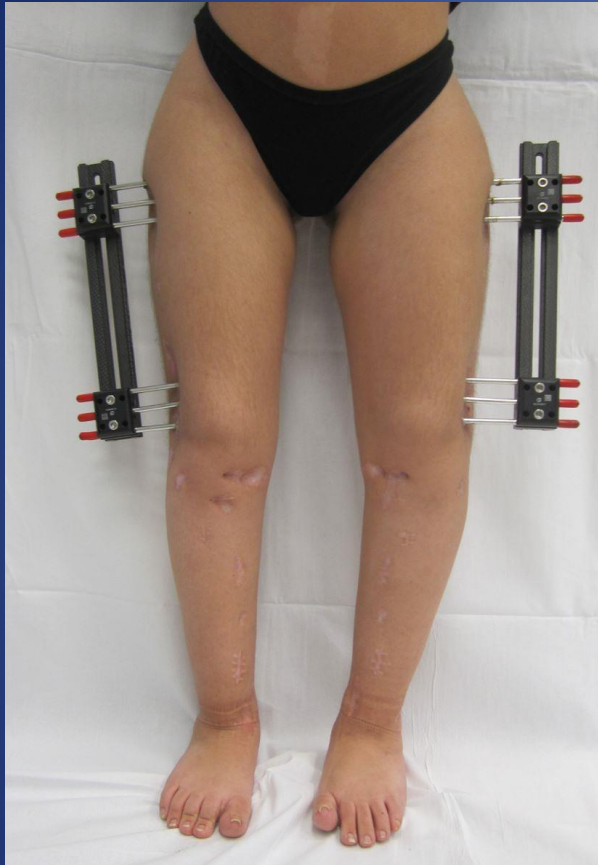## Acondroplasia pre trattamento



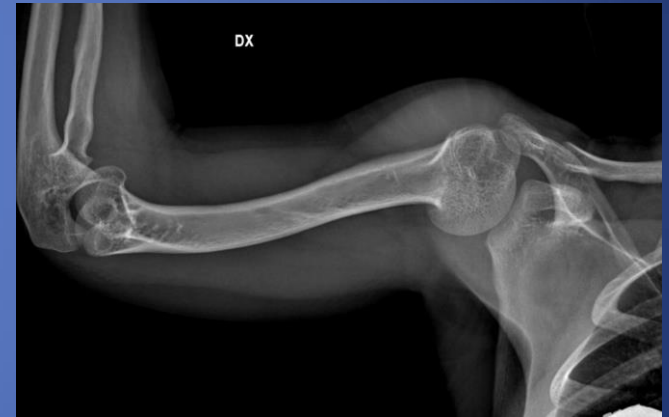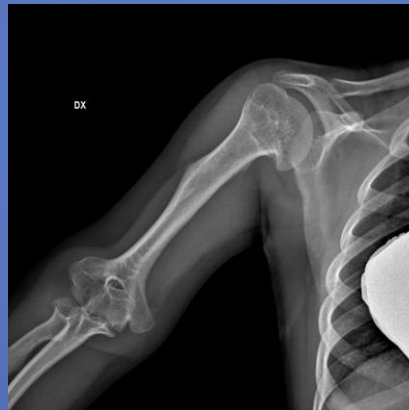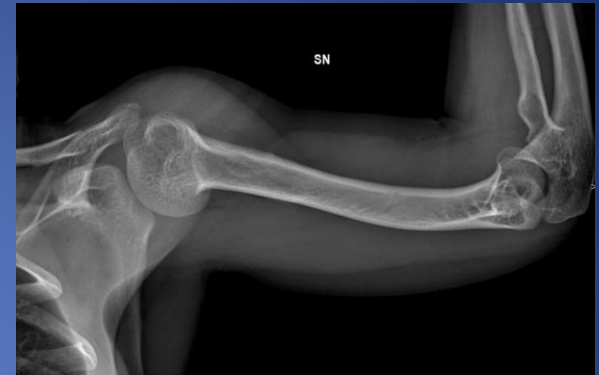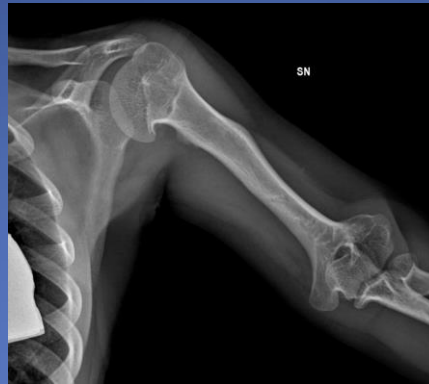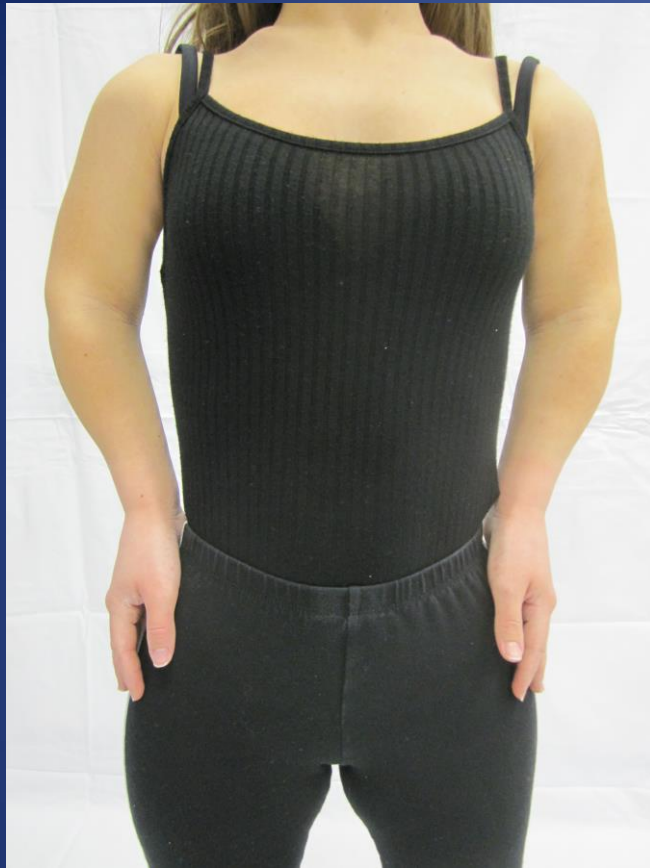## Allungamento tibiale con FE Ilizarov



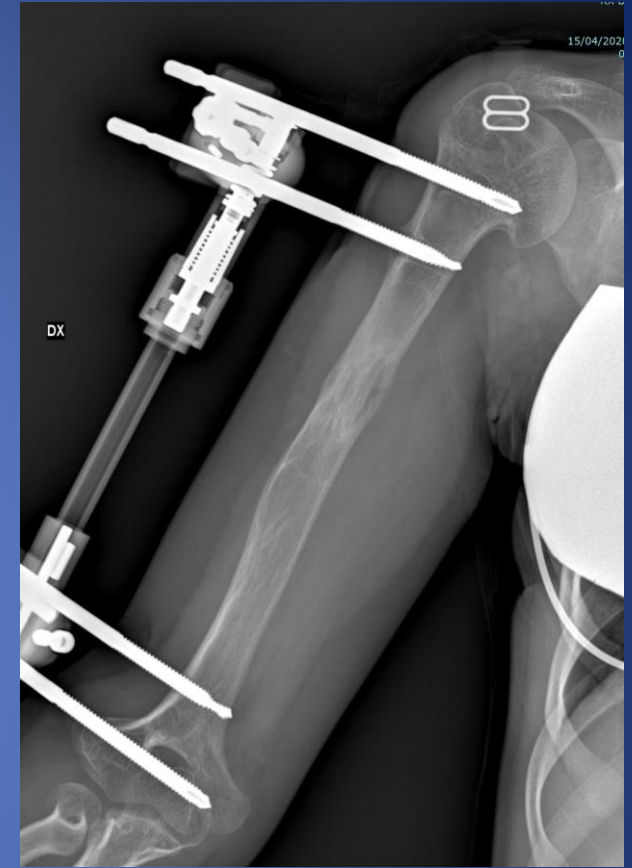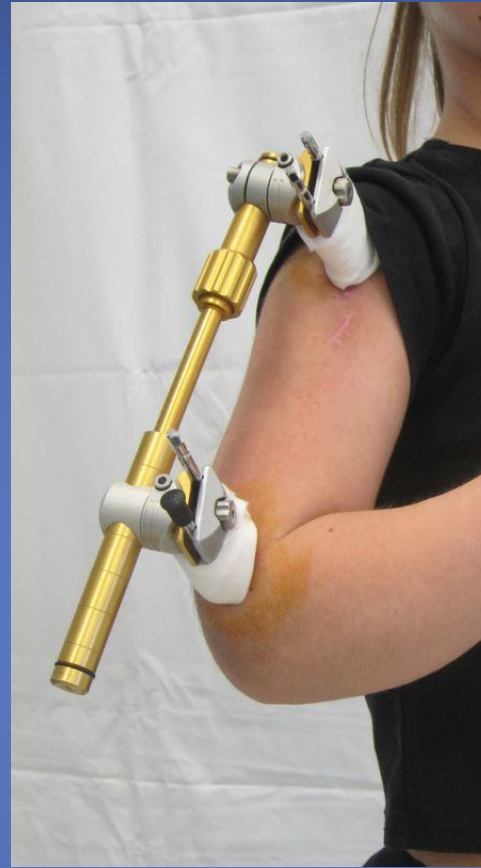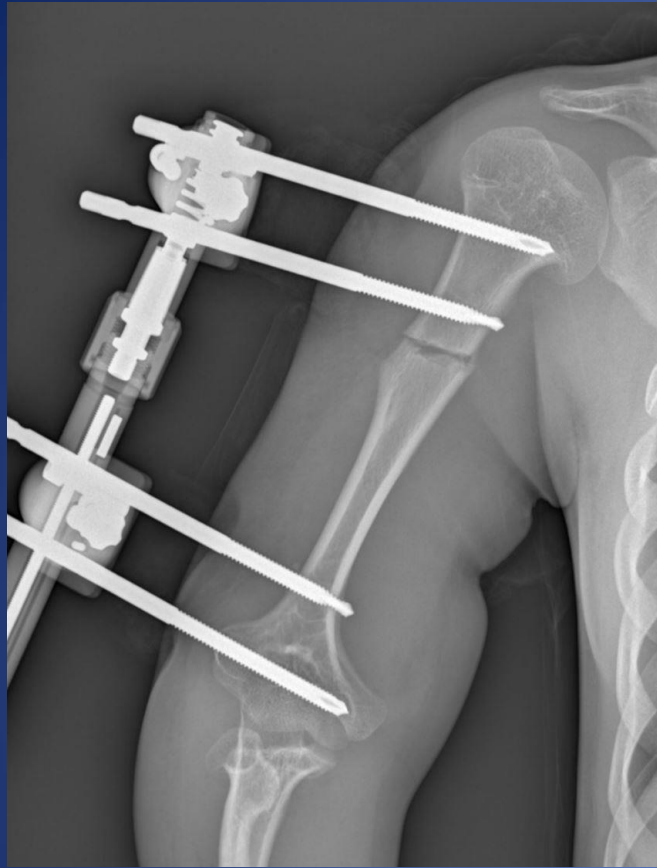
Post rimozione



## Allungamento femorale con FE monoassiale a slitta



## Pre allungamento arti superiori


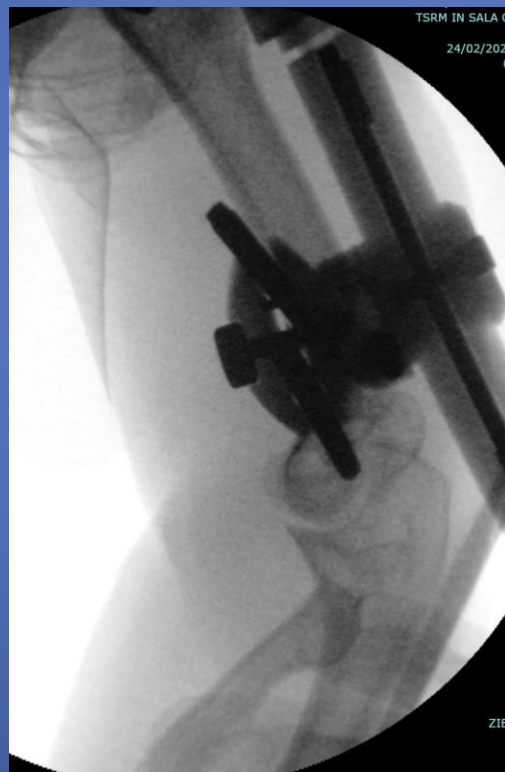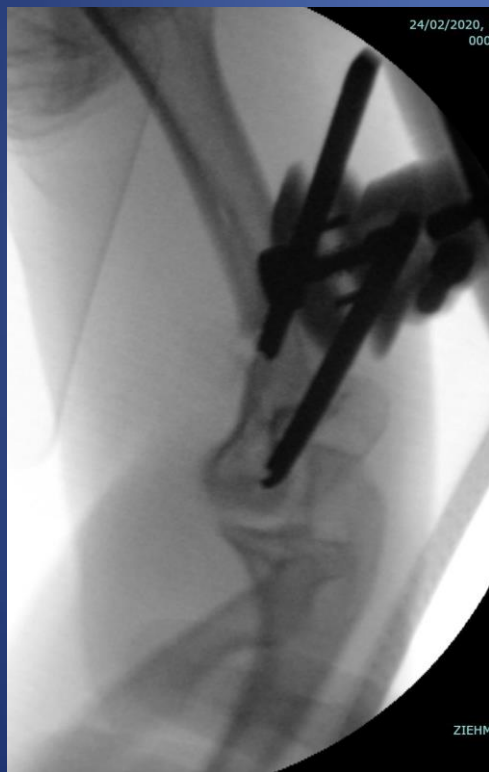


## Allungamento omero destro con FE monotube

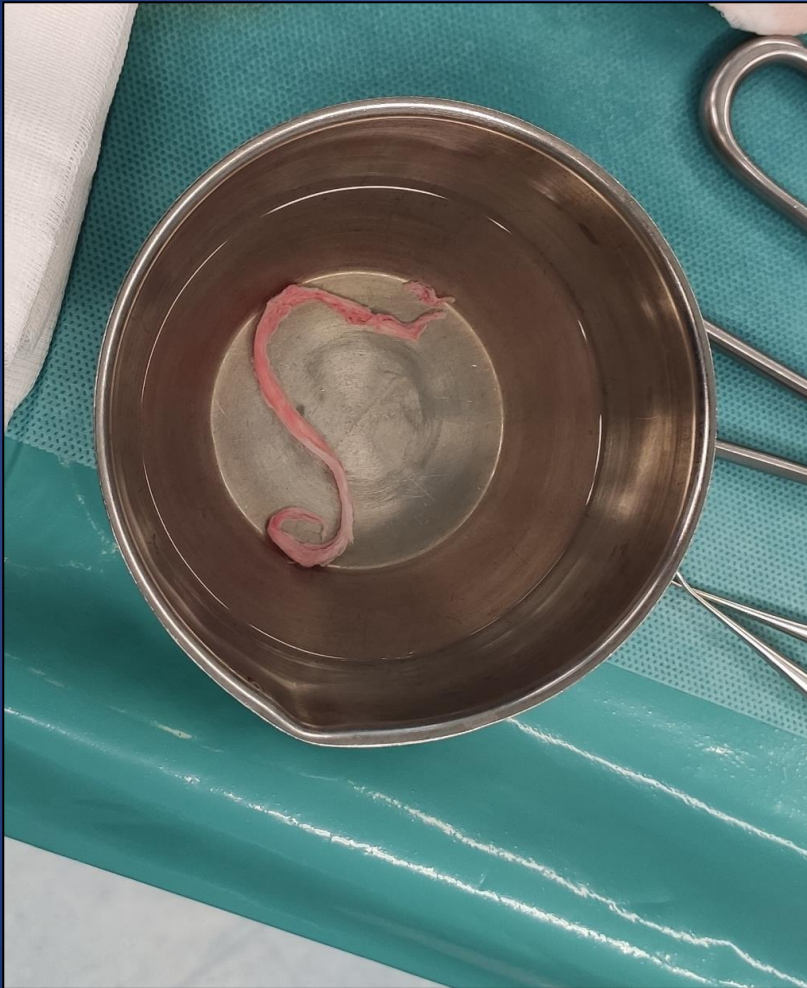


# Intervento di allungamento omero sin FE tipo MONOTUBE

Durante infissione seconda fiche distale, 2 cm prossimalmente alla prima, morfologia omero ne rende difficoltoso inserimento, la fiche scivola anteriormente e si osservano movimenti di estensione attiva del polso e delle dita.



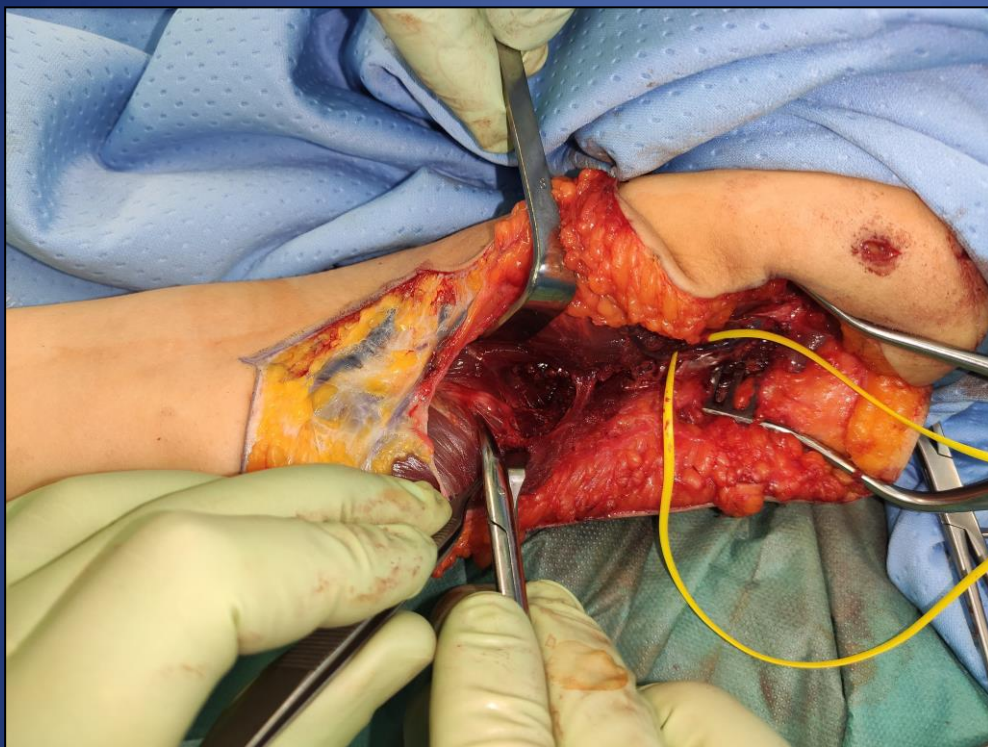
avulsione del nervo  
radiale per 11 cm.



Intervento di allungamento sospeso.

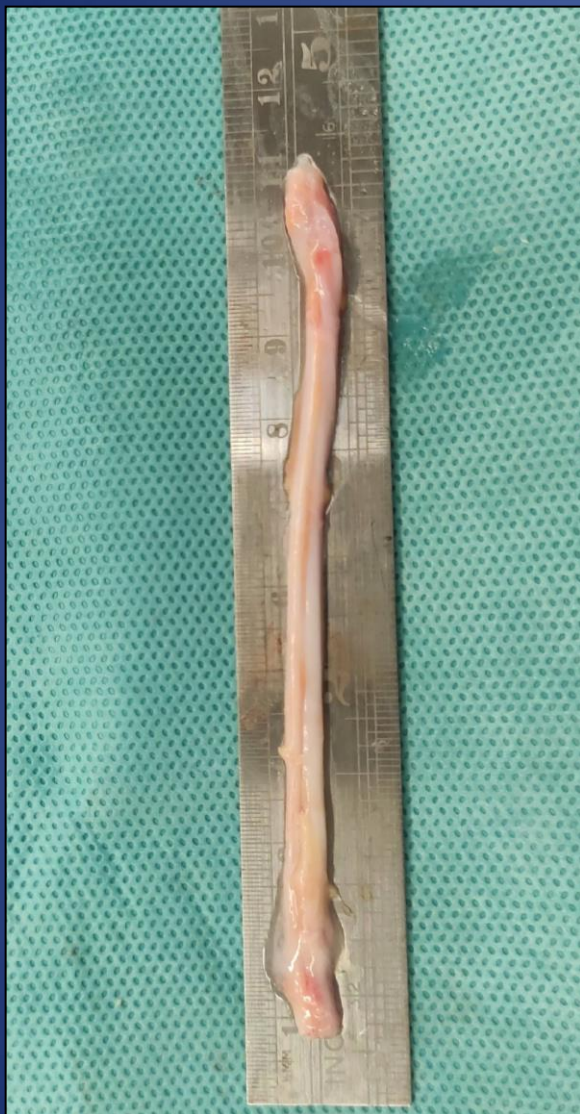Decisione di riparazione microchirurgica.

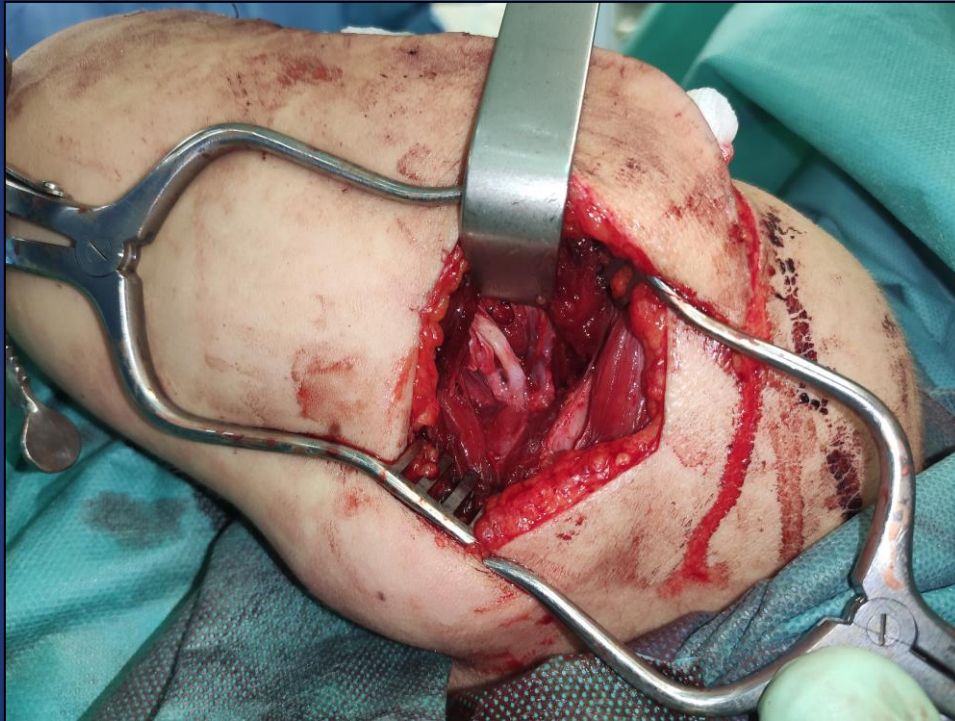
Avvisati i genitori ottenuto consenso.



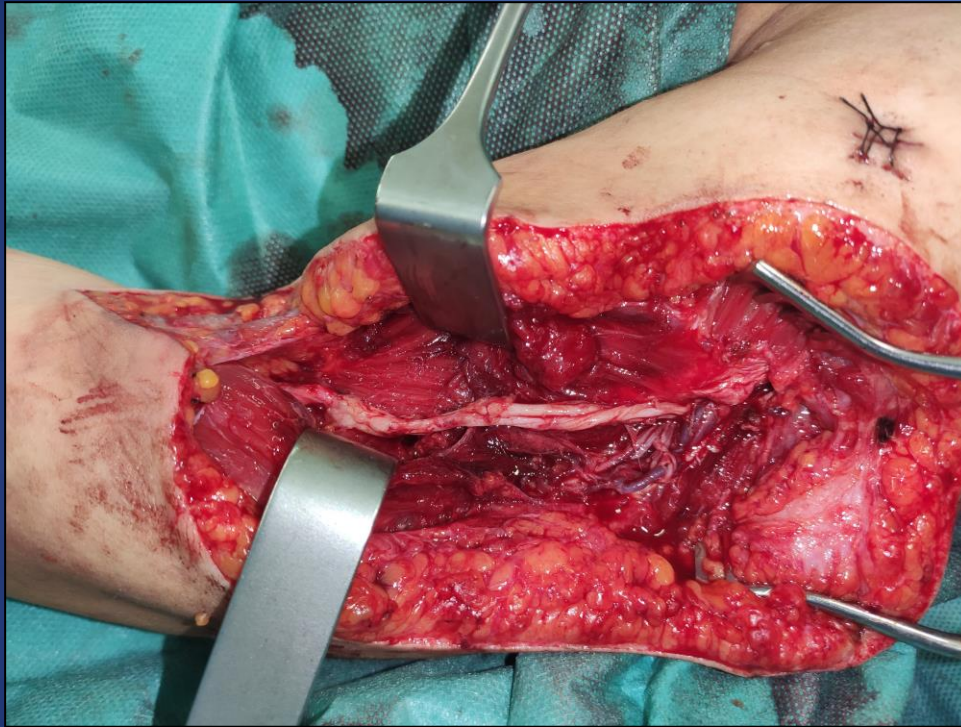
esplorazione della  
lesione ed  
isolamento dei capi  
nervosi sezionati

# prelievo di nervo surale per innesto





anastomosi prossimale  
per accesso postero  
laterale



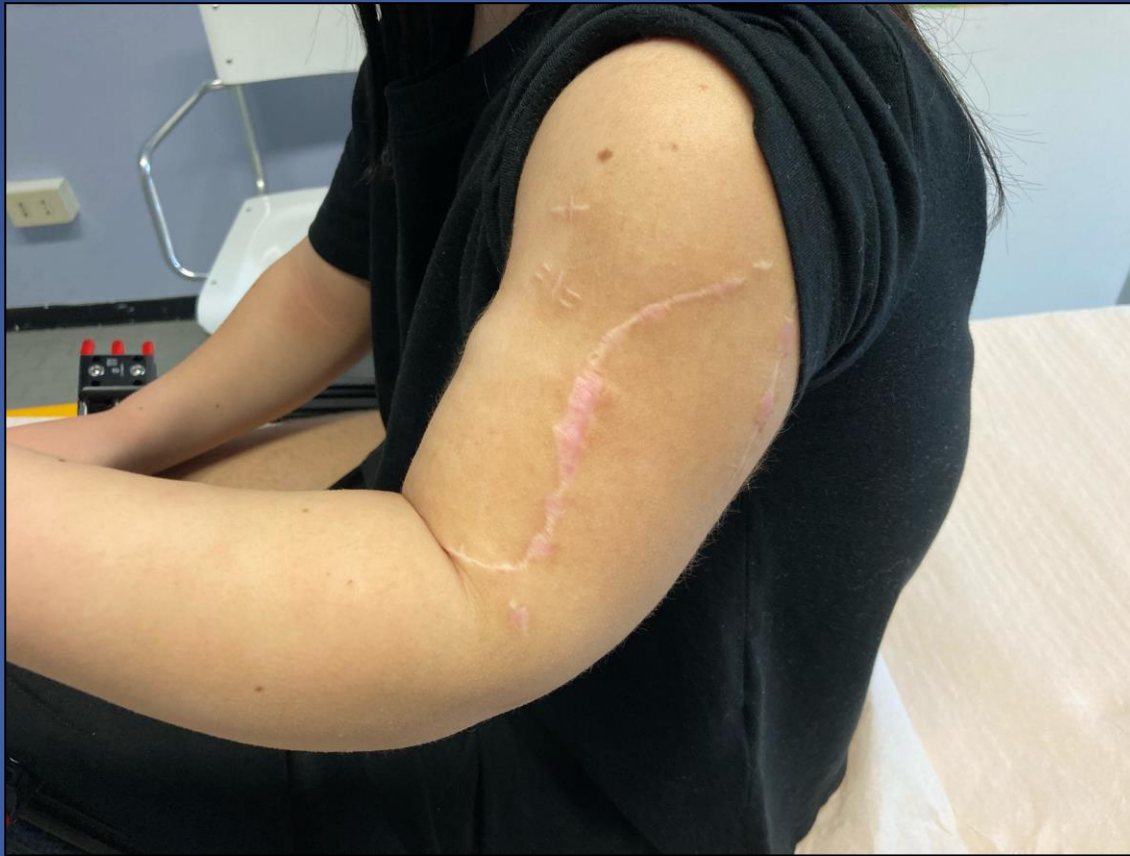anastomosi distale per  
accesso laterale



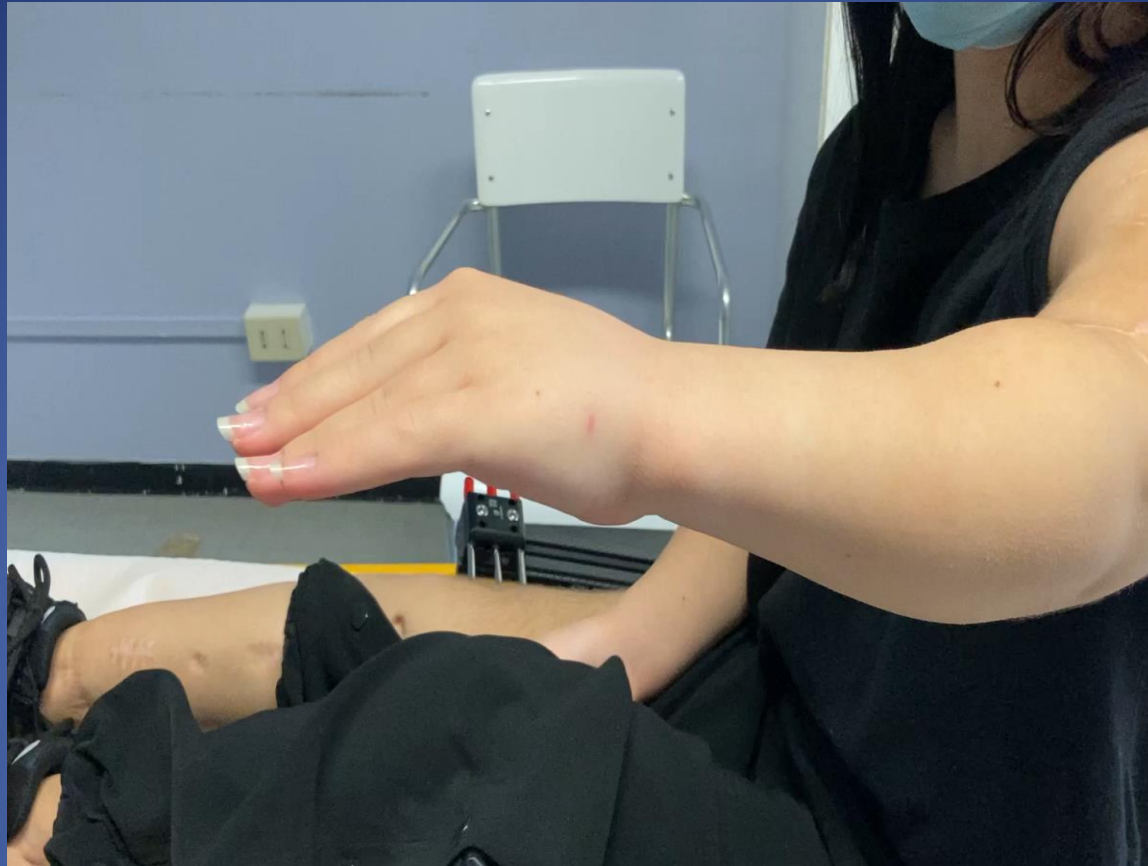## Trattamento PO:

- Doccia in gesso a gomito flesso per 40 gg
- Doccia VTR da usare la notte
- Tutore Bunnell + esercizi estensione passiva polso e dita

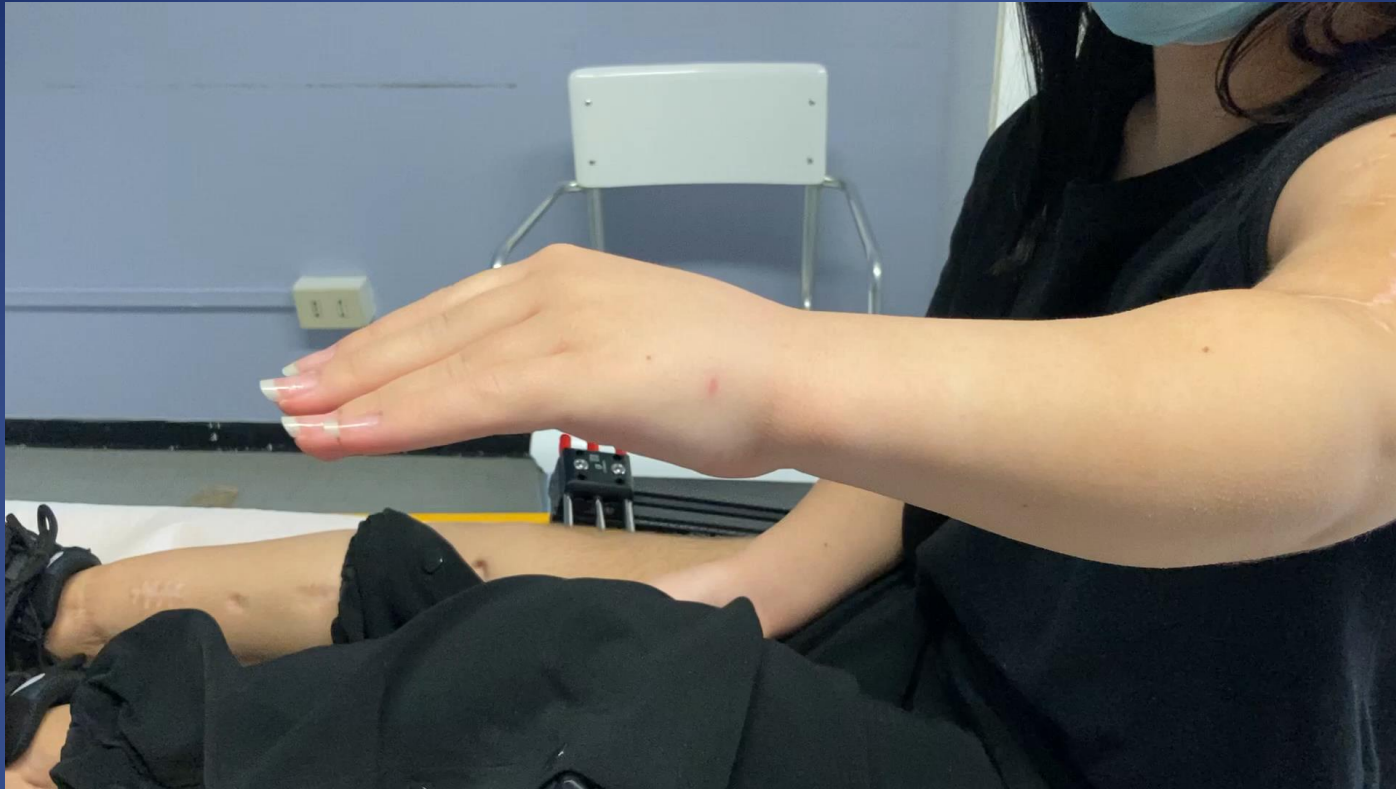



aspetto della cicatrice postoperatoria



# ripresa della funzione motoria radiale



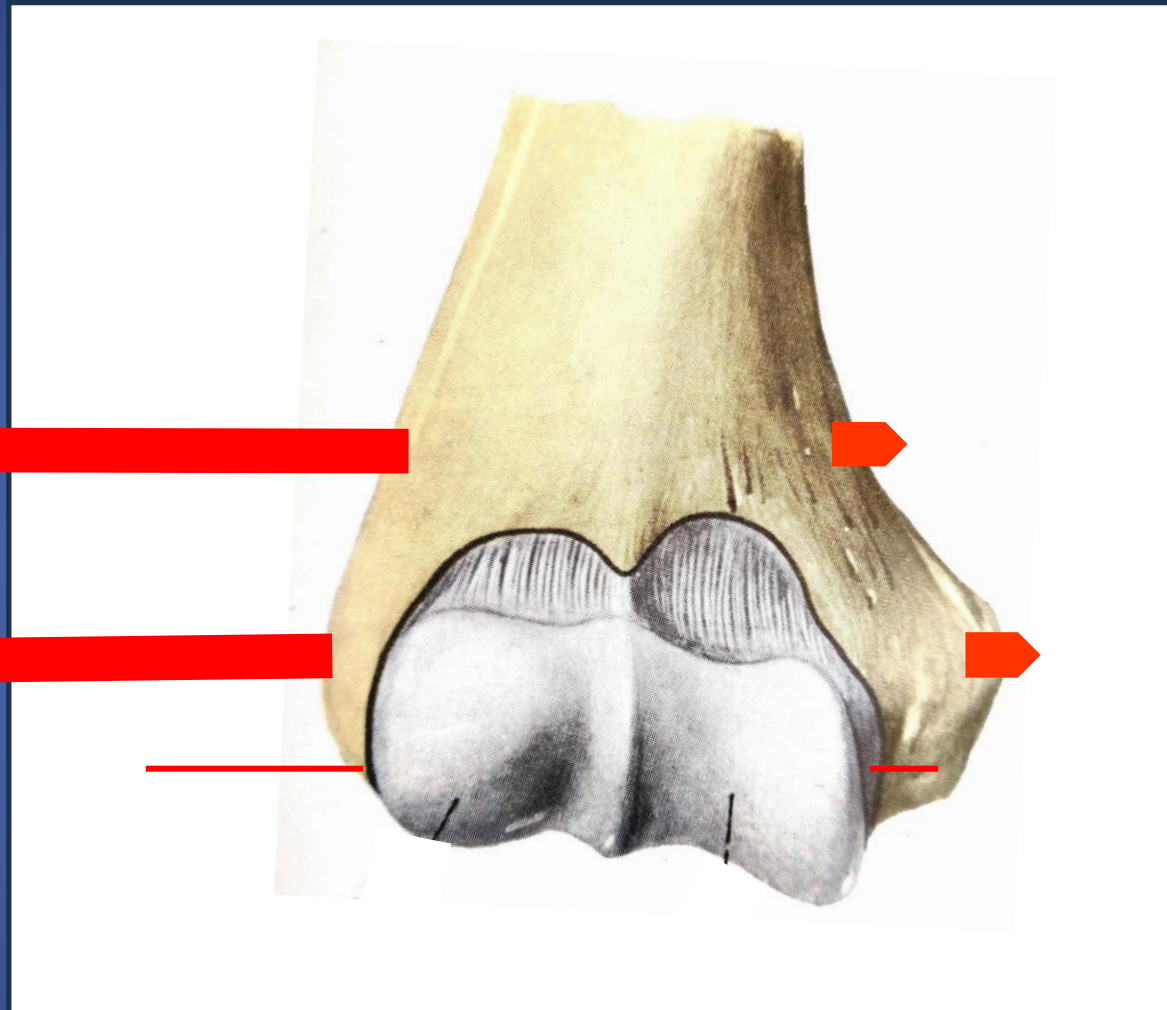
# ripresa della funzione motoria radiale

# discussione

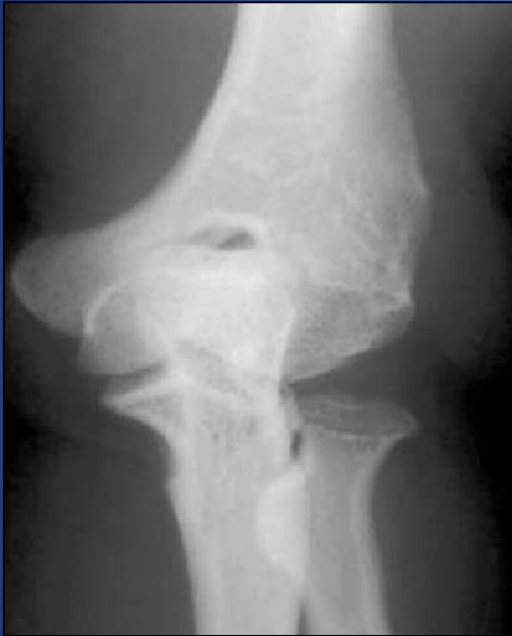

Azienda Ospedaliera Nazionale  
SS. Antonio e Biagio e Cesare Arrigo  
Alessandria

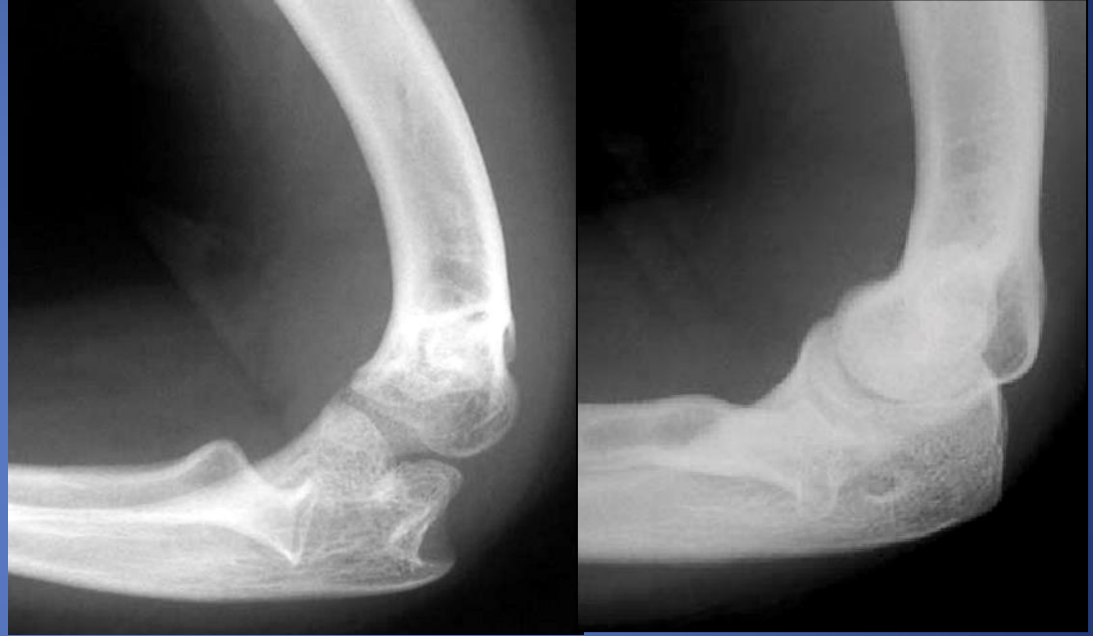# applicazione delle fiches all'estremo distale dell'omero



# la paletta omerale nell'acondroplasia




proiezione AP:  
dismorfismo dei  
condili



proiezione laterale:  
marcato recurvato

# trapano a mano e fiches auto perforanti/autofilettanti



# Conclusioni



Azienda Ospedaliera Nazionale  
SS. Antonio e Biagio e Cesare Arrigo  
Alessandria



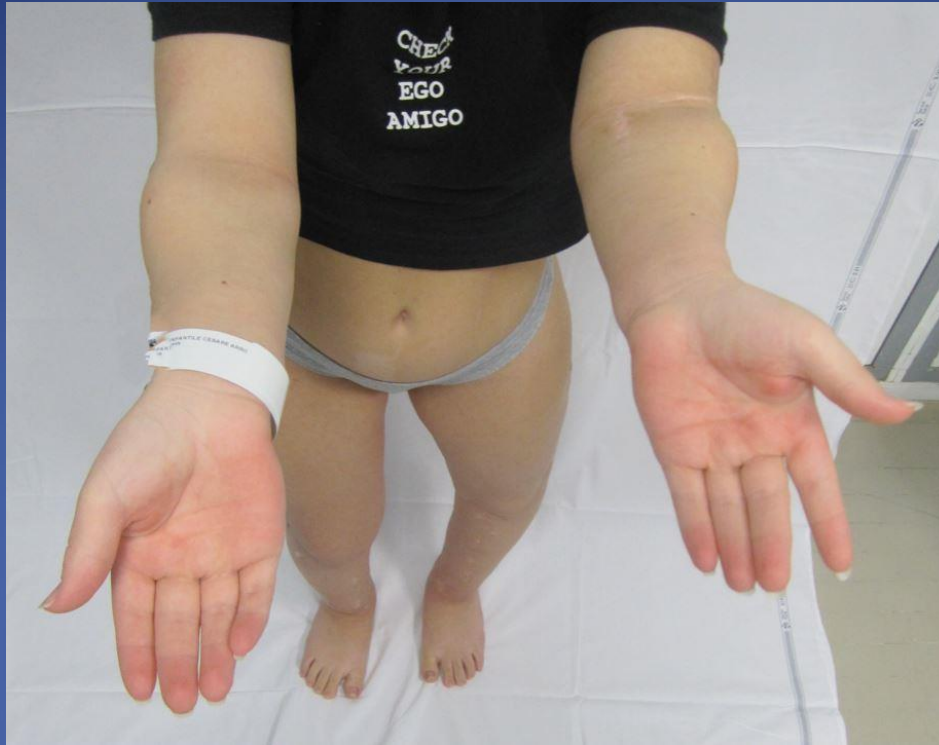

Specialmente nei pazienti acondroplasici è raccomandabile che l'infissione delle fiches distali venga eseguita a cielo aperto visualizzando il n.radiale

La fiche autofilettante autoperforante può essere responsabile di lesioni da strappamento

Il trattamento immediato della lesione nervosa ha contribuito al buon risultato

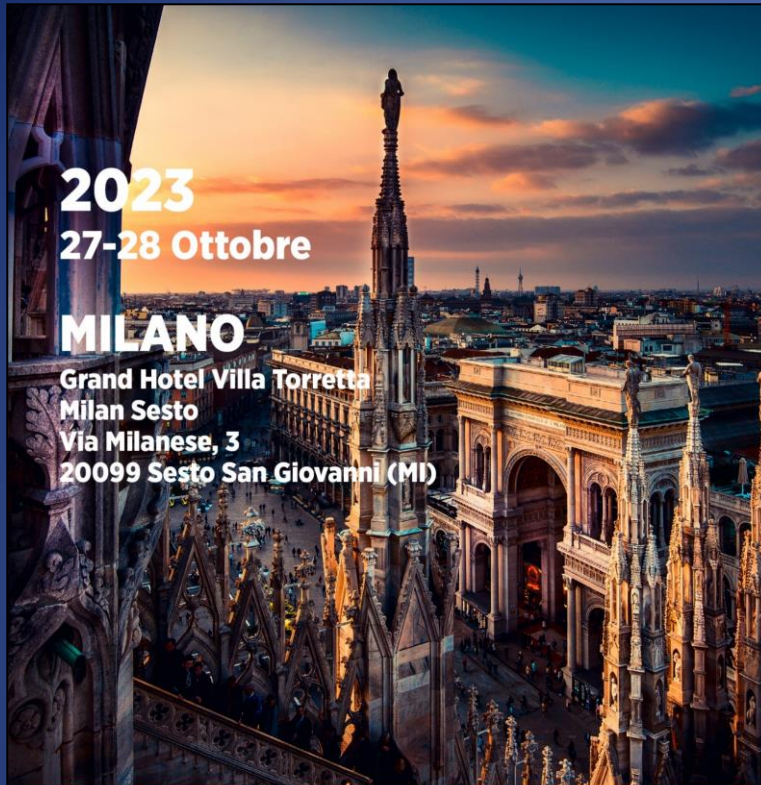Un innesto nervoso anche di notevole lunghezza è in grado di risolvere importanti lesioni del n.radiale, specialmente se condotto con tecniche microchirurgiche adeguate



Dismetria residua 5 cm.

Alla luce di quanto descritto sarebbe indicato l' allungamento dell' omero sinistro?

GRAZIE



**2023**  
**27-28 Ottobre**

**MILANO**

**Grand Hotel Villa Torretta**  
**Milan Sesto**  
**Via Milanese, 3**  
**20099 Sesto San Giovanni (MI)**

## CONGRESSO NAZIONALE SIFE

Rigenerazione Ossea con tecniche di fissazione interna ed esterna.  
Prevenzione e trattamento delle infezioni ossee in traumatologia

**Presidente del Congresso**  
**Dott. Alexander Kirienko**  
Istituto Clinico Humanitas - Rozzano

[corigo@ospedale.al.it](mailto:corigo@ospedale.al.it)

[daniele.sini@ospedale.al.it](mailto:daniele.sini@ospedale.al.it)



Azienda Ospedaliera Nazionale  
SS. Antonio e Biagio e Cesare Arrigo  
Alessandria

